XEMEX

CASE REPORT 4

胆道ドレナージ術におけるゼオチューブ™（ダイモンTステントセット）の特長と有用性について

埼玉医科大学国際医療センター
消化器内科
良沢　昭銘 先生

はじめに

胆道ドレナージ術は胆汁うっ滞に起因する種々の病態の改善に必要な手技である。胆汁うっ滞時には黄疸を呈するとともに胆道感染を生じ、胆道内圧上昇により胆汁内の細菌やエンドトキシンが血中へ移行することで、敗血症などの重篤かつ致死的な感染症に進展しやすい。胆道ドレナージは原因となっている病態や胆管炎の有無などにより緊急性が異なるが、いずれの場合においても短時間で確実に処置を終えることが患者さんへの負担を軽減する意味において重要である。

症　例

70歳代男性。閉塞性黄疸と肝機能障害精査のため前医に入院し、CT、MRCP（図1a）で遠位胆管狭窄を認めた。ERCPで遠位胆管に不整な狭窄を認め（図1b）、減黄目的にプラスチックステント（PS）を留置された。胆汁細胞診はClass Vであり、術前精査目的に当院に紹介された。

図1

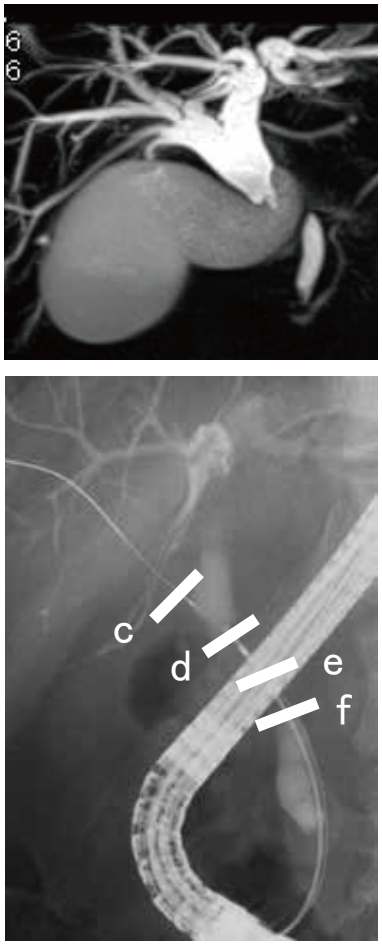

a) MRCPで遠位胆管狭窄を認めた。
b) ERCPで遠位胆管に不整な狭窄を認めた。進展度診断目的にIDUS検査を行った。
c) 右肝動脈には浸潤を認めない。腫瘍の肝門部進展はない。
d) 腫瘍の胆嚢管進展を認める。
e) 腫瘍部
f) 腫瘍は膵内胆管に進展している。

図2

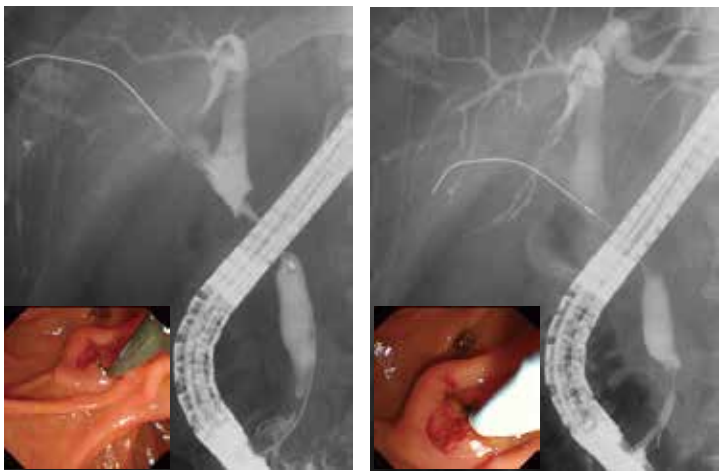

a　　b

a, b) 内筒であるダイレーターカテーテル先端はテーパー加工されているため、スムーズに狭窄部を通過した。

c　　d

c) さらにステント本体もテーパー加工されておりダイレーターカテーテルと段差がなく、デリバリーシステム全体が強いコシを有しているため、容易に狭窄突破できた。

c, d) 2段階操作によるステントのリリースは滑らかであった。

治療経過

当院では、留置されていたPSを抜去後、IDUS（管腔内超音波検査）（図1c-f）、ステップ生検による進展度診断を行った。診断後に7Fr7cmゼオチューブ™を再留置した。内筒であるダイレーターカテーテル先端はテーパー加工されているため、スムーズに狭窄部を通過した（図2a, b）。さらにステント本体もテーパー加工されておりダイレーターカテーテルと段差がなく、デリバリーシステム全体が強いコシを有しているため、容易に狭窄突破できた（図2c）。2段階操作によるステントのリリースは滑らかであった（図2c, d）。

コメント

内視鏡的手技が発達した近年では、低侵襲である内視鏡的胆管ドレナージが第一選択となる。PSは金属ステント（MS）と比べて安価であること、交換が容易であることが長所であり、主として一時的ドレナージに用いられる。各社からさまざまな形状、材質のPSが市販されているが、形状については、フラップを有するストレート型とピッグテール型に大別される。ストレート型はステントの挿入・抜去が簡便であることが特長である。ゼオチューブ™は、コシが強く、内筒であるダイレーターカテーテルおよびステント本体の先端がテーパー加工されているため、狭窄部突破力に優れている。また、ステントとプッシャーチューブが一体化されているため、位置決めが困難な症例でも微妙な調整が可能である。さらに2段階操作によるステントのリリースは、手元を見ることなく感触でわかるため初心者でも扱いやすい。

販売元
ゼオンメディカル株式会社
URL:http://www.zeonmedical.co.jp

製造販売元
シルックス株式会社

XEMEX は日本ゼオン㈱の登録商標です。

1117000(ZM02)