

CASE REPORT 3

ゼオチューブ™（ダイモンTステントセット）の使用報告

山口大学医学部附属病院
第一内科
戒能　聖治 先生

はじめに

内視鏡的胆道ステント留置は良性および悪性胆道狭窄・閉塞において胆汁流出路を確保する目的や急性閉塞性化膿性胆管炎における感染のコントロールを目的に行われる。用いるステントにはプラスチックチューブステント(PS) と自己拡張型の金属ステント(MS)がある。PSの特長としてはMSと比較して安価であることと、抜去が容易で交換がしやすいことが挙げられる。PSには種々の形状やデリバリーシステムがあり、目的や胆管形態によって使い分けがされている。

ゼオンメディカル株式会社より上市されているゼオチューブ™（販売名：ダイモンTステントセット）の特長について症例を通じて報告する。

症　例　1

57歳男性、高血圧症を近医で加療されていた。受診前日の夕方から上腹部痛が出現していた。翌朝、嘔吐が複数回あり救急要請し受診した。

治療経過

意識は軽度混濁しており、血圧75/50mmHg、心拍数116bpm、体温39.1℃であった。身体診察上、上腹部に一致して筋性防御を伴う圧痛を認めた。血液検査で黄疸・肝胆道系酵素の上昇を認め、腹部CT検査で胆嚢結石、胆管結石を指摘されたが、胆嚢腫大・壁肥厚は伴っておらず、一方で胆管拡張は認められた。以上より胆管結石陥頓による急性閉塞性化膿性胆管炎と診断し、緊急ドレナージを行うこととした。内視鏡を十二指腸に進めたところ、発赤腫脹したファーター乳頭が観察された。開口部には膿の付着が認められた（図1a）。胆管挿管を行うと、濃緑色調の胆汁の流出を認めた。胆汁を吸引採取し胆管圧を減じたのちに胆管造影を行うと、13mmに拡張した胆管内に5×8mmの可動性を有する透亮像が認められた（図2）。7Fr、7cmのゼオチューブ™を留置し手技を終了した（図1b、図3）。

抗生剤投与で速やかに全身状態の改善が認められ、第8病日に内視鏡的乳頭切開術を行ったうえで（図1c）オフセットバルーンカテーテルを用いて截石を施行した（図1d、図4）。

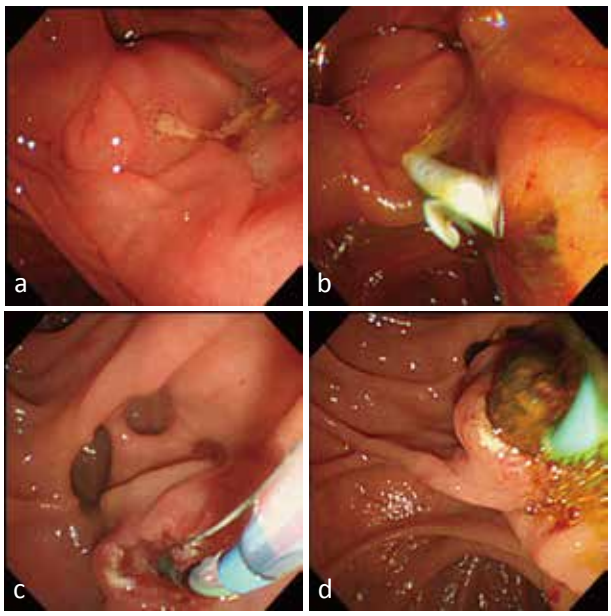

図１　症例１
図１*a*　初回内視鏡処置時の十二指腸乳頭像。乳頭はわずかに発赤腫脹しており、胆管開口部に膿の付着を認める。
図１*b*　7Fr、7cmのゼオチューブ™（ダイモンTステント）を留置した。膿を混じた胆汁の流出を良好に認める。
図１*c*　胆管炎が軽快した第8病日に内視鏡的乳頭括約筋切開術を施行した。
図１*d*　オフセットバルーンカテーテルを用いて截石を完遂した。

図2　症例1　胆管造影
胆管造影を行うと、可動性を有する5×8mm大の透亮像を認めた。胆管径は13mmと拡張が認められた。

図3　症例1
胆道ドレナージ目的に7Fr、7cmのゼオチューブ™（ダイモンTステント）を留置した。

図4　症例1
第8病日に再度ERCを施行し、乳頭切開を加えたのちにオフセットバルーンカテーテルを用いて截石を完遂した。

症　例　2

66歳男性、約1年10ヶ月前にT4 N0 M0 Stage IVaの膵体尾部癌のため膵体尾部切除を施行された。術後補助療法を外来通院で継続していた。

治療経過

定期受診時の血液検査で肝胆道系酵素高値および黄疸が認められた。腹部造影CTを行ったところ、腹腔動脈・上腸間膜動脈周囲の軟部影が胆管周囲に拡がっており、膵体尾部癌の再発、胆管浸潤と診断した。

内視鏡的に胆管ステント留置を行う方針となった。胆管造影を行うと、肝門部領域胆管に10mm程度にわたる途絶が認められた。狭窄部は左方に偏位していた（図5）。乳頭切開を加えたのち、右前枝を先端として8.5Fr、9cmのゼオチューブ™を留置した（図6、図7）。術後の減黄は良好で、第6病日に退院となり外来で化学療法を再開することができた。

図5　症例2
肝門部領域胆管に左方偏位を伴う10mm程度にわたる胆管狭窄を認める。

図6　症例2
乳頭切開術後に8.5Fr、9cmのゼオチューブ™（ダイモンTステント）を留置した。

図7　症例2
ゼオチューブ™（ダイモンTステント）留置後の内視鏡像。ステントの乳頭マーカーが良好に視認される。

コメント

ゼオチューブ™では、インナーカテーテルにフッ素樹脂が採用されており、適度な“コシ”を有している。これにより、ステントシステムのプッシャビリティーが高められ、ステント挿入性能の向上につながっている。また、インナーカテーテルのステント本体・プッシングカテーテル内での滑りは良好で、ストレスなくリリースを行うことが出来る。これにより、処置時間の短縮・透視時間の短縮が期待される。症例1では、緊急処置時には患者はショック状態であったこともあり、短時間での処置完が求められた。胆管造影で胆管結石の存在を確認したのち、速やかに滞りなくステント留置まで行うことが可能であった。

また本製品ではインナーカテーテルおよびステントの先端側がテーパー加工されている。さらに、ガイドワイヤーとインナーカテーテルとのギャップ、インナーカテーテルとステント本体とのギャップが極力低減されている。これらのことにより、ステントの胆管内への挿入ならびに狭窄突破能力に長けている。症例2では胆管狭窄が胆管開口部から距離があり、さらに狭窄部の左方偏位を伴っていたが、ステントの狭窄突破は容易であった。

本製品では7Frと8.5Frのステントがラインナップされており、狭窄の状況や黄疸の程度によって使い分けが可能である。また、本システムではステント本体がインナーカテーテルに設けられた“コブ”で固定されている。これにより、ステントを引き戻すことでの留置位置の調整が可能である。狭窄の程度によってはデバイスの一期的な狭窄突破が困難な場合も経験されるが、その際には一旦デバイスを抜去したうえで狭窄部のブジーやバルーン拡張の追加を選択することが出来る。さらに、本機構ではステントシステム外形には影響を及ぼさず、スムーズな挿入・留置に寄与している。

まとめ

ゼオチューブ™はステント外径およびステント長が適正にラインナップされており、様々なケースに対応することが可能である。また、リリース時にインナーカテーテルとステント本体との抵抗が低く、術者・介助者のいずれにもストレスのない処置の完遂が期待されるデバイスである。

販売元
ゼオンメディカル株式会社
URL:http://www.zeonmedical.co.jp

製造販売元
シルックス株式会社

XEMEX は日本ゼオン㈱の登録商標です。

1117000(ZM02)