症例 2（図 5）：84 歳、男性。肝内胆管～下部胆管に広範囲な狭窄を認め、初回胆道精査時に、EST を行い ENBD による減黄と胆道精査ならびに病理学的検索を行った。本例では非切除となり、まずはインサイドステント留置の方針となった。7Fr 7cm のゼオチューブ ™ を一旦デリバリーシステムから外し、乳頭側の側孔を利用し糸付きステントを作成した。再度、デリバリーシステムにステントをマウントしたのち、右前枝にステント上端が位置するよう、さらに下端は胆管内に留置 することができた。

図 5a

図 5b

図 5c

図 5a:
ステント下端にナイロン糸を結びつける。
図 5b:
目的位置にインサイドステントとして留置。
図 5c:
留置後の乳頭部。

図 5. 症例2：肝内胆管～下部胆管の非切除悪性胆管狭窄

まとめ

挿入性・狭窄突破性の向上を図り、またデリバリーシステムに工夫を凝らして開発されたゼオチューブ ™ の特性と使用経験を述べた。ゼオチューブ ™ は、PS の留置目的部位への誘導及び調整がし易く、特にリリース時のトラブル（Kink など）が少ない印象であった。

※本冊子で報告されている症例は医師の責任下において施行された応用例を紹介しているものであり、本来の使用目的とは異なります。
※ゼオチューブ™のご使用に際しては、付属の添付文書を必ずお読みください。添付文書以外の使用方法については保証致しません。

販売元
ゼオンメディカル株式会社
URL:http://www.zeonmedical.co.jp

製造販売元
シルックス株式会社

XEMEXは日本ゼオン㈱の登録商標です。

1117000(ZM02)

CASE REPORT 2

ゼオチューブ ™（ダイモン T ステントセット）の使用経験

久留米大学医学部　内科学講座消化器内科部門　佐々木優先生　岡部義信先生
戸畑共立病院消化器病センター　寺部寛哉先生　宗祐人先生

はじめに

現在、良悪性胆管狭窄に対する内視鏡的胆管ドレナージ術は広く行われている。使用するステントは、Plastic stent(PS) と Metallic stent(MS) に大別されるが、抜去が容易で安価な PS は依然として使用する機会は多く、対象症例も良悪性胆管狭窄あるいは MS 留置時などのセカンドステントのみならず、胆道結石や急性胆道炎など多岐にわたる。また、PS の形状は、ストレート型とピッグテール型に大別され、留置する胆管径や胆管走行などによって使い分けられている。

本稿では、挿入性・狭窄突破性の向上を図り、またデリバリーシステムに工夫を凝らして開発されたゼオチューブ ™（ストレート型）について、その特性と使用経験について解説する。

ゼオチューブの特性

ゼオチューブ ™ の主な特性には、①狭窄部の突破性向上、②狭窄部突破時の抵抗減、③ステントのリリースが容易、④有効長が長い、があげられる。

デリバリーシステムはプッシングチューブとダイレーターカテーテル（内筒）より構成されているが、ステントはダイレーターカテーテルに設けられた 2 箇所の “ コブ ” で固定されており（糸固定ではない）、留置中の微妙な位置調整あるいはステントリリース時の容易性と抵抗減が計られている（図 1a,b）。また、ダイレーターカテーテル先端およびステント先端がよりテーパー加工されたことでデバイス間の段差が少なくなり（図 2）、あわせてダイレーターカテーテルの “ コシ ” をもたせたことで、狭窄部の突破性向上、ステント留置時の狭窄部通過抵抗減が計られている。

さらに、全長 212cm (有効長 200cm) と他社に比し全長が長いため、小腸内視鏡 (152cm) 使用時にも余裕をもって使用できる。また、ステントはポリエチレン素材であり、側孔が設けられている。ゼオチューブ ™ はステント外径は 7, 8.5, 10Fr があり、フラップ間隙は 5, 7, 9, 12, 15cm のラインナップがある。

図 1a



図 1b

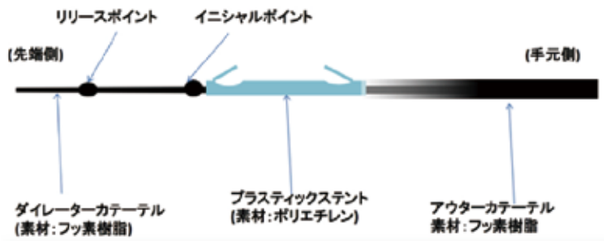

図 1. ゼオチューブ™（ダイモン T ステントセット）：a. 全体図、b. デリバリーシステム：
プッシングチューブとダイレーターカテーテル（内筒）より構成され、ステントはダイレーターカテーテルに設けられた 2 箇所の“コブ”で固定されている（糸固定ではない）。

ゼオチューブ留置の実際とコツ

ここでは、悪性中部胆管狭窄に対する本チューブステント留置の実際を解説する。

狭窄部に先行留置したガイドワーヤー (GW) 下に、デリバリーシステムの内筒であるダイレーターカテーテルを誘導させ、狭窄部を突破させる。このダイレーターカテーテル先端部の非透視マーカー（RO マーカー）を目安として適正位置まで挿入する（図 3a）。

引き続き、マウントされたステントを挿入していくが、助手はデリバリーシステム手元の白い部分と GW を固定しながら、術者はプッシングチューブでステントを押すように挿入していく。この際、ダイレーターカテーテルと GW が肝内胆管深部へ入りすぎないように術者と助手の連携が必要である。ダイレーターカテーテル先端の位置調整が必要となった場合には、透視下に GW を保持したままダイレーターカテーテルを適正な位置まで引き抜いてくる（図 3b）。

このとき、ダイレーターカテーテル先端とステント先端間に 6.8cm の距離があることを目安とする。目的とする留置部位にステントが到達したのち、透視下あるいは内視鏡画像下にステントの位置を確認しながら、ダイレーターカテーテルをゆっくりと抜去する。ダイレーターカテーテルを抜去してくると、2 つの“コブ”がステント内腔から外れステントのリリースが可能となる（図 3c）。

この 2 箇所に設置された“コブ”のところで、若干の抵抗感を感じることもある。外れる前であれば胆管内での位置調整や抜去が可能である。特に内視鏡画面では、ステント下端とプッシングチューブの連結部分が kink しないように注意する。

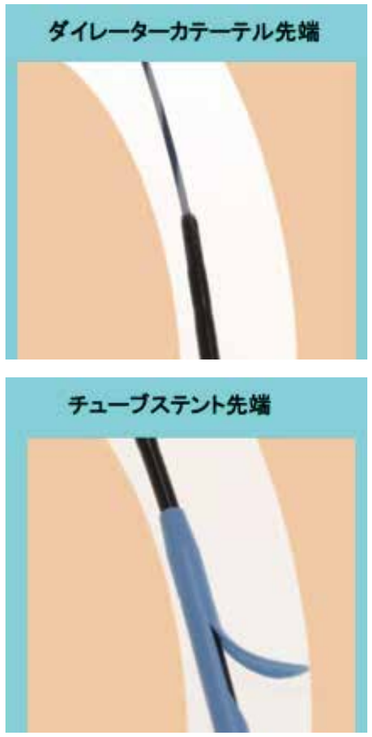

図 2. 各デバイスの先端部分： ダイレーターカテーテル先端およびステント先端がよりテーパー加工されたことでデバイス間の段差が少なくなった。

図 3a



図 3b

図 3c

図 3. ゼオチューブ™とデリバリーシステムの実際（机上）

症例提示

症例 1（図 4）：72 歳、男性。検診時に肝機能障害を指摘され受診。腹部 CT,MRI で下部胆管の狭窄と胆管拡張を指摘された。ERC では下部胆管に狭窄を認め EST を行い、PS の留置を行った。下部胆管の狭窄部のデリバリーシステム、ステントの通過は良好であり、その後の肝機能障害、黄疸は速やかに改善した。

図 4a

図 4b

図 4d

図 4e

図 4c

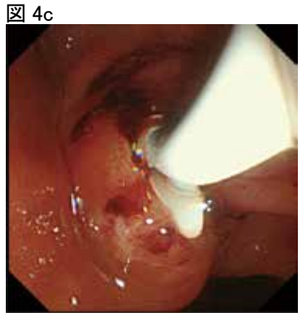

図 4a:
下部胆管に狭窄を認める。
図 4b:
ダイレーターを先行させる。
図 4c:
ステントを挿入する。

図 4f

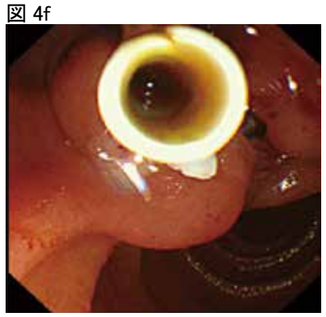

図 4d:
ステントを目的位置まで挿入。
図 4e:
ダイレーターを抜去。
図 4f:
ステント留置後。

図 4. 症例 1：下部胆管悪性狭窄症例