CASE REPORT 1

ダブルバルーンERCPでのゼオチューブの使用経験

兵庫医科大学　内科学　肝胆膵科
岩田 恵典先生

はじめに

近年、急速に社会における高齢化が進み、日常診療においても高齢者に対して内視鏡治療を行う機会が増加している。胆膵内視鏡治療も例外ではなく、総胆管結石・胆膵系悪性腫瘍等に伴う閉塞性黄疸に対する内視鏡治療も高齢者を対象とする場合が多い。高齢者では腹部手術の既往のある患者が多く見られ、特に胃切除後の再建患者（Billroth-Ⅱ法およびRoux-en Y法）では、胆膵内視鏡検査時に従来の内視鏡ではvater乳頭への到達が困難なため、積極的に胆膵内視鏡検査が行われていないのが現状である。さらに、高齢者では処置時間が長くなれば、偶発症の発生率も増加することが予想され、できる限り短時間での治療の完遂が要求される。処置時間を短縮し、偶発症を防止するためには、処置具の工夫も必要である。
今回、胃切除後患者に対してダブルバルーン内視鏡（DBE）を用いて胆膵内視鏡治療を行い、内視鏡的胆管ドレナージ術（EBD）時にゼオチューブ（販売元：ゼオンメディカル社）を使用し、スムーズに治療を完遂できたため報告する。

症　例

64歳男性。胃癌のため胃全摘＋Roux-en-Y再建術後の既往あり。2013年9月右季肋部痛および発熱が出現したため近医受診。近医にて総胆管結石による急性胆管炎との診断を受けたが、術後胃で内視鏡的治療が困難なため、経皮経肝胆嚢ドレナージ術（PTGBD）が施行された。PTGBDを行い全身状態が安定した後に、総胆管結石に対する内視鏡的治療目的で当院紹介となった。また、近医入院中に大腸癌＋多発肝転移を指摘されたため、総胆管結石に対しては根治的に結石除去を行わず、当院ではEBDのみ行いPTGBD抜去が可能となることを目的とした。

治療経過

胃全摘＋Roux-en-Y再建術後であったため通常の側視鏡では乳頭部までの到達が困難であり、DBEを使用して内視鏡治療を行った（図1）。ERCでは総胆管に10mmの結石を認めた。DBEによる治療であり、さらに術後の癒着により腸管を直線化できず、vater乳頭の正面視が困難なため胆管深部挿管に難渋したが（図2）、PTGBDルートから胆嚢管を通して総胆管、十二指腸までガイドワイヤーをすすめ、rendezvous techniqueにて胆管深部挿管に成功した（図3、4）。腸管を直線化できない状況であったが、7Fr　9cm長のゼオチューブを使用することで滑らかに内視鏡内へとチューブを挿入することができ、ステントリリースも容易に可能であった（図5、6）。

症例画像

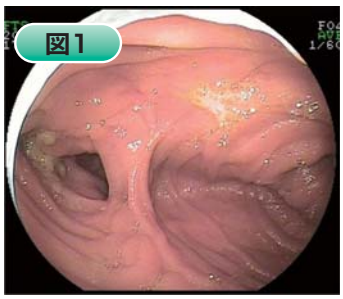
図1

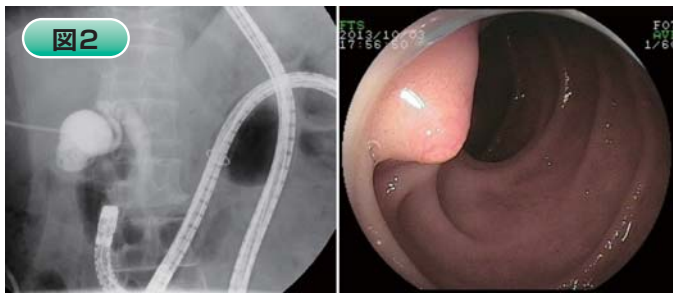
図2

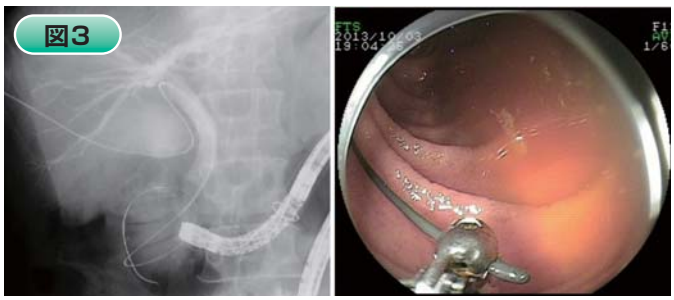
図3

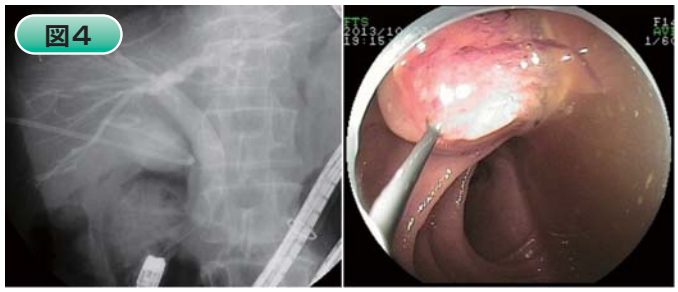
図4

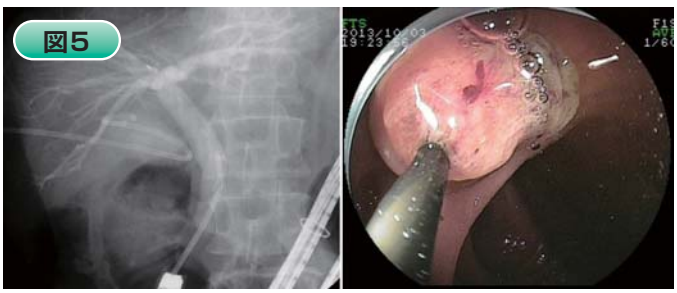
図5

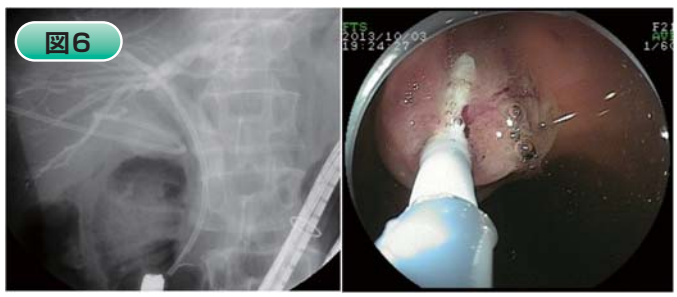
図6

コメント

DBEは内視鏡先端とオーバーチューブ先端にそれぞれバルーンが装着してあり、2個のバルーンで腸管を把持し、組み合わせて協調運動をさせることで、腸管を短縮しながら深部まで挿入していく方法である。DBEを応用して使用することで、術後の再建腸管に対しても選択的かつ逆行性に内視鏡を進めることが可能となり、輸入脚から盲端部への挿入が容易となった。DBEは汎用機種であるEN-450T5ではなく、治療内視鏡のEC-450BI5を使用しているが、EC-450BI5であっても有効長が1520mm、鉗子口径が2.8mmであるため、使用できる処置具も制限されることが多い。胆管のplastic stentもDBEでは7Frは挿入可能であるが、8.5Frは挿入不可能である。
ゼオチューブでは、DBE使用下で腸管を直線化できない状況でもコシのある滑らかなデリバリーシステムのため、内視鏡内への挿入が容易である。plastic stent留置後のリリース性も糸で接続されていないため、リリース時にトラブルが少なく、偶発症の防止にもつながっている。また、段差を低減した先端部のテーパー加工により胆管内への挿入性や、狭窄突破力も向上している。従来のplastic stentではDBEで使用する際、長さが足りないため、インサーターチューブを切りデリバリーを延長する必要があった。インサーターチューブを切る際には、ステントシステムを破損しないように慎重にメスで行う必要があり、時間と手間がかかる上に事故の危険性もあった。ゼオチューブではシステム有効長が200cmと長いため、DBEでの操作も容易である。今後はplastic stentだけではなく、結石除去処置具や胆管metallic stent等も含めて、さらに安全かつ簡便にDBEで使用可能な処置具の開発が望まれる。

販売元
ゼオンメディカル株式会社
URL:http://www.zeonmedical.co.jp

製造販売元
シルックス株式会社

1117000(ZM02)