XIEM EX

CASE REPORT 4

肝門部悪性胆道狭窄に対する 8mm径ZEOSTENT plusの使用経験

新潟大学医歯学総合病院　光学医療診療部
塩路　和彦先生

はじめに

肝門部悪性胆道狭窄に対しMetallic stent (MS) を用いたPartial stent-in-stent (PSIS)法によるマルチステンティングを行うためには、ステントメッシュを越えるための細いデリバリーシステムと、位置ずれのない正確な留置を必要とする。
今回我々は8mm径 ZEOSTENT plusを用いたマルチステンティングが有用であった肝門部胆管癌の2例を報告する。

症　例1

60歳代の女性。近医通院中黄疸出現し当科紹介。胆管癌が疑われ精査加療目的に入院となった。

ERCを施行したところ下部胆管から肝内胆管まで胆管狭窄を認め(図1)、ブラッシング細胞診にてClass V。左肝管にENBDを留置し造影すると左枝、右前枝は造影されたが右後枝は造影されず。後日ESTを行いB8および左肝管にENBDを留置し減黄を確認。同部にMSを留置する方針とした。

本症例は胆管狭窄が強く、肝内胆管の拡張も軽度であったためφ8mm径のZEOSTENT plusを用いることとした。

まず、ステント留置予定であるB8および左肝管にガイドワイヤを留置。次に左肝管から総胆管にかけてZEOSTENT plus(8mmx80mm)を展開した。展開後ガイドワイヤを残したままデリバリーシースを抜去。次にこのガイドワイヤにカニューレを挿入し、B8に留置してあるガイドワイヤを目安に右肝管へのアプローチを試みた。ステント展開時のガイドワイヤをそのまま利用することで、確実にステント内腔からのアプローチが可能となる。

ガイドワイヤがステントメッシュを超えてB8に挿入されたら、まず造影カニューレがステントメッシュを通過することを確認。次に7Fr胆道拡張用ダイレーターにてメッシュ間隙を拡張(図2)したあとZEOSTENT plus(8mmx60mm)を展開した。

最後に下部胆管の狭窄に対しZEOSTENT plus(8mmx40mm)を上端は留置ステントにかぶせて、下端は乳頭から約10mm出した状態で展開しステント留置を終了した(図3)。

図1

図2

図3



症　例2

70歳代男性。閉塞性黄疸にて当院救急外来受診。CTにて肝門部胆管癌が疑われ、緊急ENBD施行後精査目的に入院となった。

ENBD造影（図4）にて右後区域枝は造影されず、減黄後施行した胆管生検にてB2、B3分岐部からも悪性細胞を認め切除不能と判断、MSを留置する方針とした。

B2およびB5にガイドワイヤを留置したあと、左肝管より先端をB2、B3分岐部直下に合わせてZEOSTENT plus(8mmx80mm)を展開。デリバリーシースのみ抜去しB5のガイドワイヤを目安にガイドワイヤをステントメッシュからB5に誘導したあと、造影カニューレ、7Fr胆道拡張用ダイレーターで拡張し、右前区域枝にZEOSTENT plus(8mmx60mm)を展開した。

翌日の腹部レントゲン写真にて十分なステントの拡張が確認された。（図5）

図4

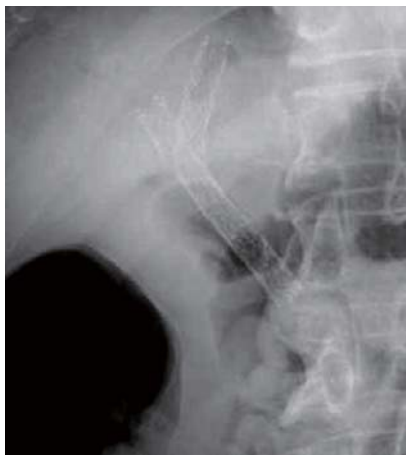
図5

コメント

肝門部悪性胆道狭窄に対し、MSを用いたPSIS法によるマルチステンティングを行う場合、位置ずれのない正確なステントの留置が必要となる。ZEOSTENT plusはショートニングがなく、ゴールドマーカによりX線透視下での視認性も良好で、容易に狙った通りの場所に留置することができる。

ハンドルリリースシステム（図6）はポンピングフラッシュ機能との併用で、ほとんどリリース抵抗を感じることなく小さな力でリリースすることが可能であり、固定チューブ（図7）が採用されているためステント展開に合わせてデリバリーシースの位置調整をする必要がなく、ステント展開時における術者および介助者のストレスが軽減される。

また、デリバリー外径は7Frと細く、8mm径のステントを使った場合でも容易にステントメッシュを通過することが可能で、肝門部悪性胆道狭窄に対するPSIS法によるマルチステンティングに適したステントといえる。

ZEOSTENT plusはショートニングがなく視認性が良好であること、ハンドルリリースシステムや固定チューブによりステントの展開が容易であることから普段MSを使い慣れていない術者にも勧められる使いやすいステントである。

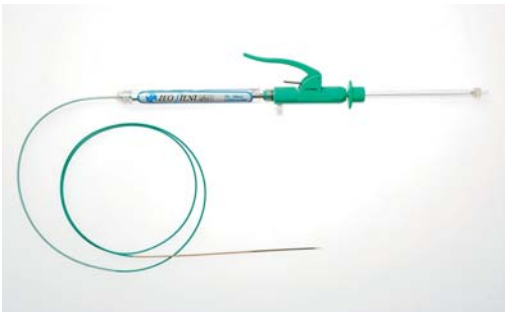
図6

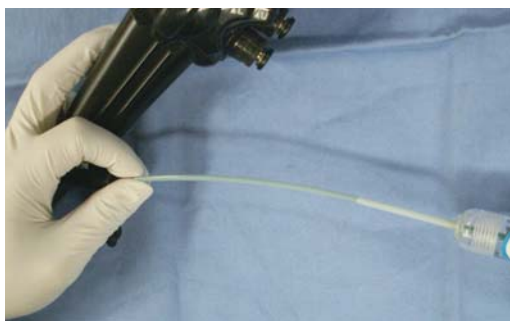
図7

製造販売元
ゼオンメディカル株式会社
URL:http://www.zeonmedical.co.jp

1117000(ZM02)