ZEO STENT plus+
Good Balance of Axial & Radial Force

コメント

ZEOSTENTは柔軟性や追従性、メッシュ間隙の大きさ･形状、先端チップの形状などから PSIS法によるマルチステンティングに適している。さらにステント展開時のリリース抵抗が大きく軽減されていて、非常に留置しやすい MSである。なお、開封時、先端チップと outer sheathの間にわずかに隙間がある場合があり、この隙間がひっかかりメッシュを通過できないことがあるため、マルチステンティングの際は inner shaftをひいて隙間をなくしておくこともコツの一つである。

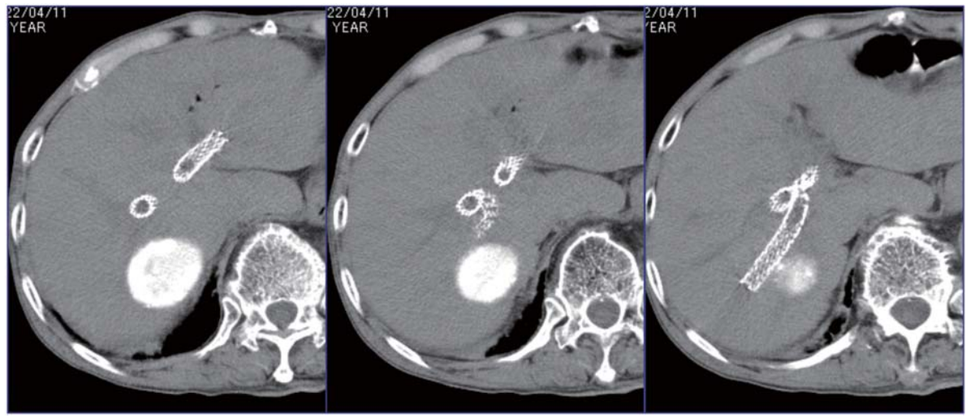

図8　ステント留置後のCT

製造販売元
ゼオンメディカル株式会社
URL:http://www.zeonmedical.co.jp

1117000（ZM02）

ZEOSTENT CASE REPORT 02

XEMEX

悪性肝門部胆管狭窄に対するZEOSTENT plusを用いた経乳頭的マルチステンティング

岡山大学大学院医歯薬学総合研究科　消化器･肝臓内科学
堤　康一郎先生　河本　博文先生

はじめに

内視鏡下の Metallic stent（MS）を用いた Partial stent-in-stent（PSIS）法によるマルチステンティングは、切除不能悪性肝門部胆管狭窄に対する理想的なステンティングの一つである。この方法は術者にとってtechnically demandingな処置であるが、留置成功のためにはMSも含めたdeviceの性能も重要である。MSには優れた拡張力、柔軟性、no shorteningが要求され、Stent delivery deviceには高い狭窄突破能力、柔軟性、リリース加重の低減化が必要である。今回我々は ZEOSTENT plusを用いて、PSIS法によるマルチステンティングを行った。

症　例

87歳男性
近医通院中、肝胆道系酵素上昇を指摘され前医入院。CT（図1）、ERCPにてBismuth Ⅳの切除不能肝門部胆管癌と診断され、Plastic stentによる内瘻化が行われた。しかし早期にステント閉塞による胆管炎を繰り返すため、MS留置目的に当科紹介となった。

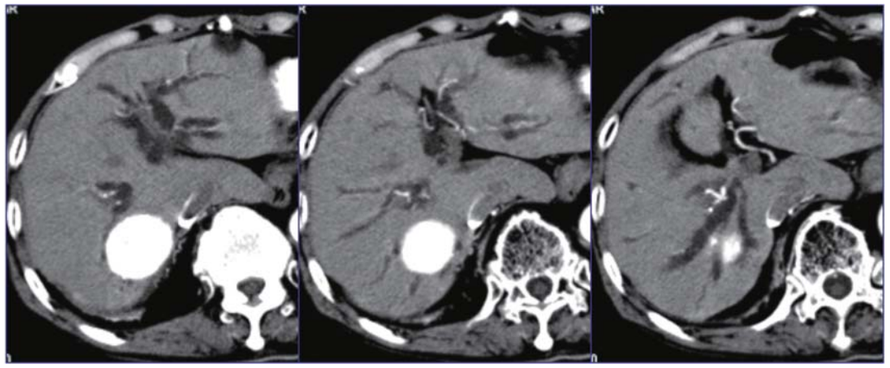

図1　前医初診時のCT　（S7には石灰化あり）

ZEO STENT plus+
Good Balance of Axial & Radial Force



手　技

《ガイドワイヤーによる枝のseeking》

ERCではBismuthⅣの肝門部胆管狭窄を認めた。まず左胆管を 0.035 inch guidewire(GW)で seekingした。続いて後区域枝(B6)を、さらに前区域枝(B8)を seekingし、それぞれに 0.025 inch GWを挿入した(図2)。以上のように、1本目のステント留置予定の左肝管に Leading GWとして0.035 inch GWを、残り2枝に分岐部位の目印としての Landmark GWとして 0.025 inch GWを残すことで、以後の PSIS法によるステント留置が行いやすくなる。

《ステント留置》

まず左肝管から ZEOSTENT plus (内視鏡　Yコネクター仕様) (10mm×100mm)を留置した (図3)。左枝は肝門部での屈曲が強いため、胆管軸とステントの軸が一致するようにステントの distal端をB2に位置させ展開させた。また100mmの長いMSを用いることによって、確実な anchoringと強い屈曲に伴う axial forceの分散が期待できる。続いて B6を Landmark GWを目印に0.035 inch GWでステントメッシュを通し seekingした。5.5Fr ERCPカニュラがメッシュ内を抵抗なく通過すること確認後、Leading GWとして剛性の強い 0.035 inch coiled GWに交換。これに ZEOSTENT plus(10mm×80mm)を追従させ B6から総肝管に留置した(図4)。この際もステントの distal端を屈曲部から離して留置するように心掛けることが重要である。

最後に B8を0.035 inch GWでseeking後、同様に ERCPカニュラがメッシュ内を抵抗なく通過することを確認し、また0.035 inch coiled GWに交換後、ZEOSTENT plus(10mm×60mm)を留置した(図5)。

全行程47分で終了した(図6)。

5日後にはステントは十分に拡張しており(図7)、CT上もステント留置予定胆管に挿入されていることが確認できた(図8)。減黄効果良好で、前医にてBest supportive careのもと経過観察中である。

図2　まずステントを留置する3本の枝をガイドワイヤでseeking

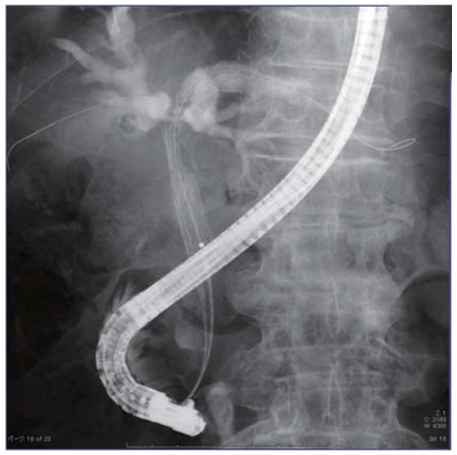

図3　屈曲の強い左肝管から1本目のステントを留置

図4　次に後区域枝(B6)から2本目のステントを留置

図5　最後に前区域枝(B8)から3本目のステントを留置

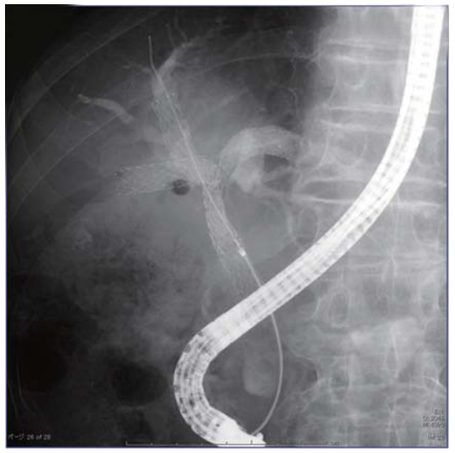

図6　ステント3本留置直後

図7　ステント留置5日後