XEMEX

ZEOSTENT CASE REPORT 01

ゼオステントを使用した胆管マルチステントの症例

市立砺波総合病院　放射線科
野畠　浩司先生

症　例

肝内胆管の多区域が分離閉塞した肝門部ないしは肝内胆管癌は、閉塞性黄疸の改善が喫緊の課題となる。片葉のドレナージであっても臨床的予後は両葉ドレナージと優位差はないとの文献もあるが、現実的には黄疸の可及的な解消を目指すことにより肝機能障害の軽減と胆道感染症の予防に寄与する症例が多い。多区域が分離した胆管癌症例のドレナージは内視鏡的に行うよりも、経皮的に行う方がより複雑な処置に対応可能であり、当院ではこれを第一選択としている。閉塞区域に対して全てPTBDを行うことが原則であるが、一方の穿刺ルートから他の閉塞区域にドレナージカテーテルを誘導できれば、その分ドレナージ本数を減らすことができる。
今回2本のドレナージルートよりゼオステントプラスを用いて5区域の内瘻化に成功した症例を提示する。症例は70歳代の女性で、黄疸と全身倦怠を主訴に来院した。

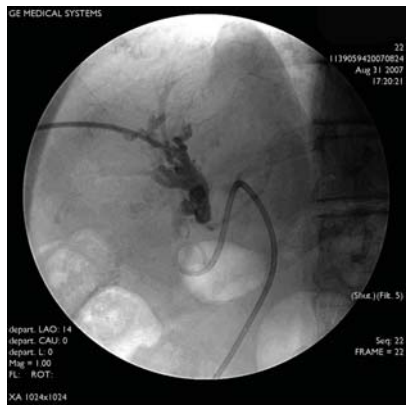

図1

ステント留置前造影1（図1）

B4よりPTBD施行後であるが分離閉塞している。先にB3よりPTBDされたドレナージカテーテルは後枝根部に挿入されている。

ステント留置前造影2（図2）

B3ルートからも造影すると、左枝、前枝、後枝が分離閉塞しており、これに連続して鋳型状の腫瘍が中部総胆管まで進展している。この図では分かりにくいが、B2根部にも狭窄が及んでいる。

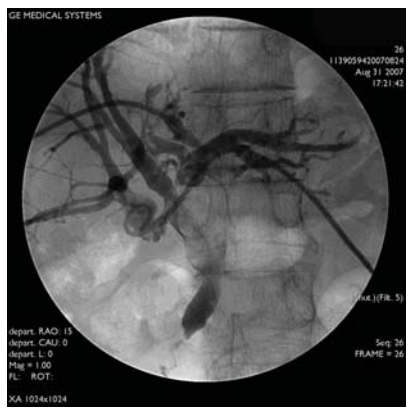

図2

ステント留置1（図3）

既に1本目のステントとしてB3から前枝へ10mm×60mmのゼオステントプラスが留置されている。2本目のゼオステントプラス（10mm×40mm）を後枝根部へpartial stent in stentで留置前であるが、1本目のステントの内腔とステントメッシュの通過性には全く問題はなかった。

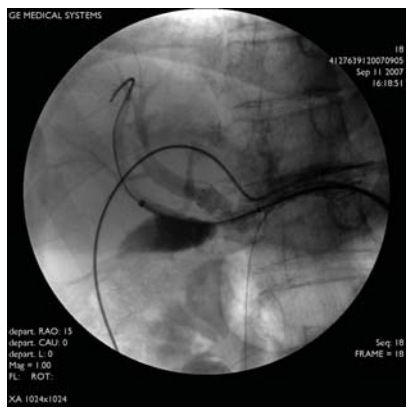

図3

ZEO STENT plus+
Good Balance of Axial & Radial Force

ステント留置2（図4）

3本目のステントとしてB4から根部に狭窄のあるB2に8mm×40mmのゼオステントプラスの留置を計画した。左前斜位像による観察下に既存のステントを串刺しにしてB2根部まで挿入した。展開直後はステントの拡張が不十分であったが、システムの回収には全く抵抗がなかった。その後B3から4本目のゼオステントプラス（10mm×80mm）を総胆管へ留置して手技を終了した。
右前斜位30度（図5）
左前斜位30度（図6）
マルチステンティングから3日後には各ステントがほぼ全拡張しており、造影にても分枝の描出が良好である。そのため初回ドレナージより23日目で全ての外瘻を抜去して、その後放射線治療を開始した。

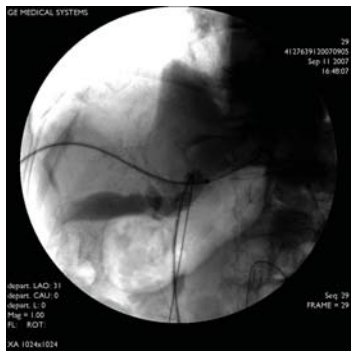

図4

コメント

多区域が分離閉塞した胆管癌症例であっても、1ルートからマルチステントが可能であればそれが望ましいが、左枝とこれに対向する右枝の2ルートが確保できれば手技が容易になる。本例では左枝から右前･後枝へのアクセスは良好であったため、分離閉塞していた内側区域枝（B4）を経由してB2へ留置した。
胆管マルチステントはより複雑な留置手技となる程、使用ステントの基本性能が結果を左右する。視認性、拡張力、密着性などがバランスよくデザインされた従来品のJOSTENT SelfXは十分に信頼に足るものであったが、ゼオステントプラスはさらに機能が向上している。とくに既存ステントの内腔やステントメッシュを通過する際のデリバリーシステムの挿入抵抗や回収の容易性が課題となるが、ゼオステントプラスにおけるステントエッジのラウンド化や先端チップの改良が十分に実感できた症例であった。

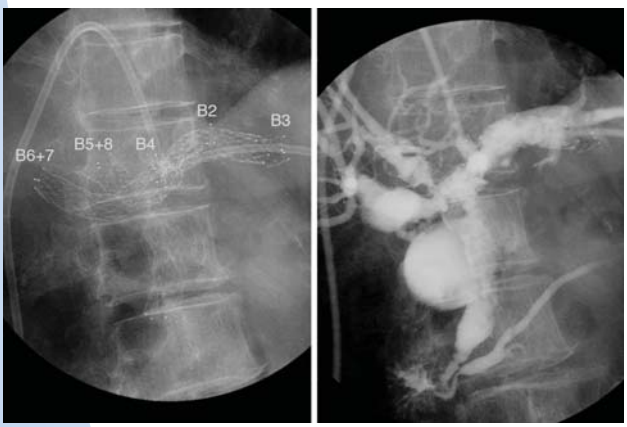

図5

図6

製造販売元
ゼオンメディカル株式会社
URL:http://www.zeonmedical.co.jp