コメント

近年は化学療法の効果により、比較的長期生存する症例もあり、re-intervention を求められることが増えている。当科では非切除肝門部領域悪性胆道閉塞に対し、SIS 法による SEMS 留置術はゼオステント　V を使用することが多い。理由として、stent delivery が 5.4F と細径で、狭窄部やメッシュ間隙通過時の追従性も良く、いままで難渋していた re-intervention 時の解決策になり得ると考えているからである。現在までに 3 例に対し、SIS 法でゼオステント　Vでの留置術を施行し、このうち 3 例が re-intervention 例（2 回目 2 例、3 回目 さらに 4 回目 1 例）であったが、いずれの症例においてもSIS法で目的胆管に留置が可能であった（留置成功率 100%）。また造影カテーテルがメッシュ間隙を通過可能であれば、全例でメッシュ間隙をバルーン拡張することなく、
ゼオステント　Vの stent delivery が通過可能であった。特筆すべきは 4 回目 SIS 法での留置時を除き、2 本目の stent delivery 挿入時にバルーン拡張を要することはなく、更に造影カテーテルがメッシュ間隙を通過困難であった症例でも、ゼオステント　Vの stent delivery は問題なく通過できた症例もあった。この他にも上部肝外胆管狭窄症例や SSPPD 術後・胆管空腸吻合部再発症例に対しても、ゼオステント　Vを使用し、全ての症例で留置に成功し、1 ヶ月以内の早期閉塞例は認めず、全例で手技に起因する合併症・偶発症は見られなかった。stent delivery 挿入時にバルーン拡張術などを要さないことは、手技時間の短縮、X 線被爆量の低減や材料費の節約にもなり、結果的に患者や医療機関への負担軽減にもつながると考える。

製造販売元
ゼオンメディカル株式会社
URL:http://www.zeonmedical.co.jp
XEMEX は日本ゼオン㈱の登録商標です。

■販売名:ゼオステント V
■特定保険医療材料請求分類:「胆道ステントセット　自動装着システム付　永久留置型　カバーなしの一部」
■承認番号:22900BZX00237000

Nov. 2021
1121005(WV02)

XEMEX

CASE REPORT 05

ゼオステント　Vの使用経験

北播磨総合医療センター　消化器内科
佐貫　毅 先生

はじめに

非切除肝門部領域悪性胆道閉塞に対し、両葉ドレナージで用いる self-expandable metallic stent (SEMS) の留置方法として、先行留置した SEMS のメッシュ間隙を通過させた上で対側に追加ステントを留置する stent in stent (SIS) 法と、SEMS を複数本並べて留置する side by side (SBS) 法が存在する。SIS 法は初回留置においても、2 本目の stent delivery を先行留置した SEMS のメッシュ間隙に通過させる必要があり、また ingrowth で閉塞した場合の再留置は症例によって複数のメッシュ間隙を通過させることが必要であるため、8F 以上の径を有する従来の stent delivery では事前にバルーン拡張術を要することや、手技が困難になることもあった。今回、ゼオンメディカル社より上市された stent delivery 径が 5.4F のゼオステント　V を当科で使用する経験があり、これを報告する。

当科の方針と手技

肝門部領域悪性胆道閉塞に対し、事前に造影 CT、MRCP 画像や診断時に施行した ERCP 画像で、肝門部胆管分岐形態を可及的に把握する。最初から手術や化学療法を考慮しない超高齢者や全身状態不良の患者を除き、診断時に擦過細胞診や胆管生検を施行し、組織学的に悪性と診断する。院内の cancer board で切除可否を合議し、非切除と判断した場合は両葉 SEMS 留置を検討する。

SEMS 留置時は、分岐形態がわかる程度に胆管造影を行い、留置予定の左葉肝内胆管、または右葉前後区域肝内胆管に複数本のガイドワイヤー (GW) を留置する。1 本目の SEMS 展開は屈曲の強い分岐枝から始めることが多く、SEMS 展開が終了した後、GW を留置したまま stent delivery を抜去、その GW に造影カテーテルを誘導し、展張した SEMS 内に進める。GW＋造影カテーテルを慎重に引き戻し、対側に留置した GW を指標にして、カテーテル先端から GW で探りメッシュ間隙を通過させる。GW に沿わせ挿入した stent delivery が通過したら、SEMS 下端を合わせるように 2 本目の SEMS を展開する。数日後、X 線イメージで複数方向から撮像し、完全展張を確認するようにしている。

ZEO STENT V
Slim for Delivery Innovation

症 例 1　81 歳女性　肝門部領域胆管癌、肝転移あり

MRCP 画像 (図 1a) では、Bismuth type IV と考えられた。初回は Plastic stent 2-3 本留置で経過観察していたが、1 ヶ月以内に閉塞し、胆管炎を生じたため、ゼオステント　V を SIS 法で留置する方針とした。

留置時の ERC 像 (図 1b) ～ (図 1e)

(b)　左葉外側区域と右葉後区域に、それぞれ 0.025 inch. GW を留置する。
右葉前区域根部も泣き別れていた。

(c)　左葉に stent delivery (ステント径 10 ㎜ ×60 ㎜長) を挿入。
抵抗なく容易に通過した (図 1c①) 。その後、SEMS 展開した (図 1c②) 。

(d)　右葉に留置していた GW を指標に、1 本目の SEMS 留置で使用した GW を操作し、
メッシュ間隙を通過させた (図 1d①) 。stent delivery (ステント径 10 ㎜ ×60 ㎜長) は
容易に挿入でき (図 1d②) 、SEMS を展開した (図 1d③) 。

(e)　3 日後に腹部 X 線イメージを行い、完全展張を確認した。

本症例は、約 1 年 2 ヶ月後に原疾患で他界するまで、一度も SEMS 閉塞を起こさなかった。

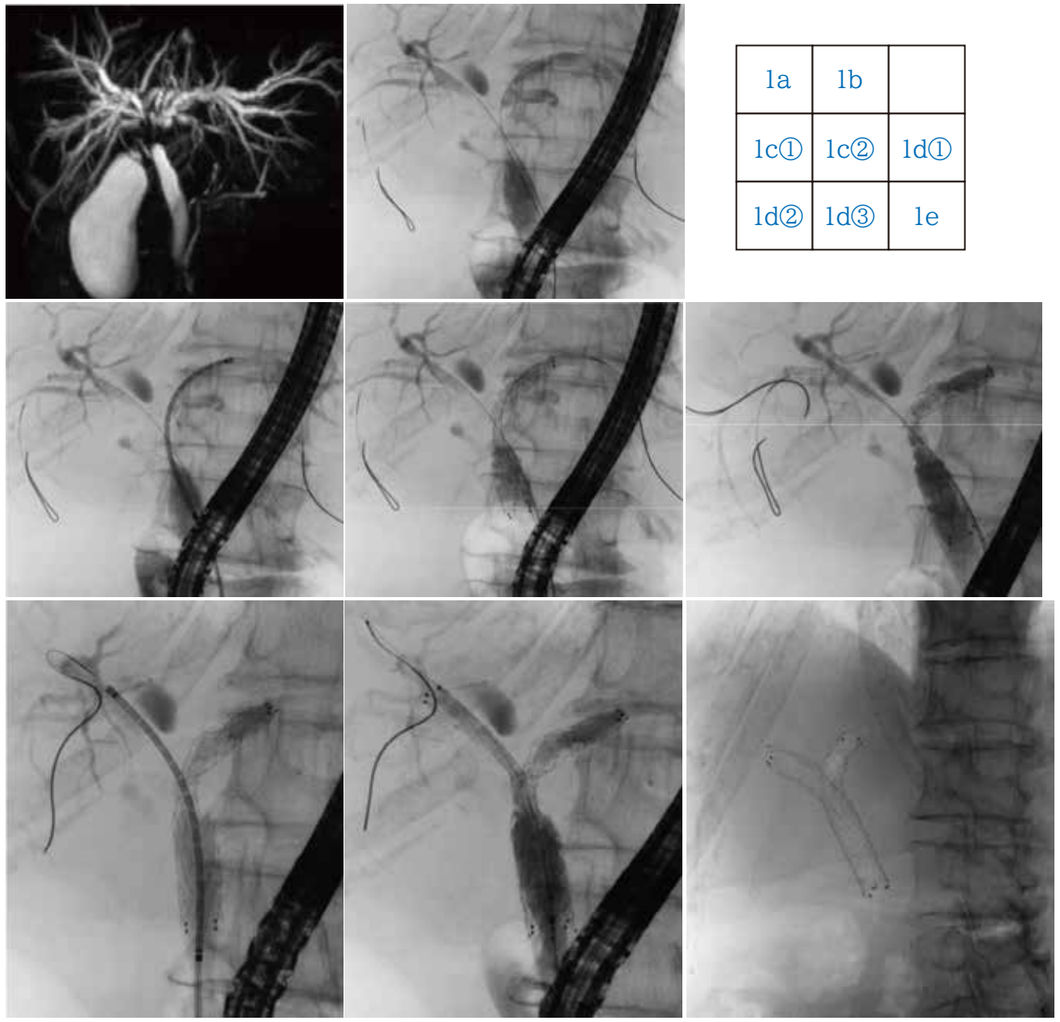

1a	1b	
1c①	1c②	1d①
1d②	1d③	1e

症 例 2　89 歳男性　肝門部領域胆管癌、左葉萎縮

超高齢かつ腫瘍進展のため、非切除と判断。肝左葉の高度の萎縮があり、右葉前・後区域枝にそれぞれ SEMS を SIS 法で留置する方針とした。1 回目は SIS 法で留置 → ingrowth で閉塞（他社製 SEMS）、2 回目も SIS 法で留置（写真 2a）→ ingrowth で閉塞（他社製 SEMS）した。今回は 3 回目の SIS 法であり、ゼオステント　V を用いて、再々度 SIS 法で留置する方針とした。

留置時の ERC 像 (図 2b) ～ (図 2e)

(b)　まず前区域にＧＷを留置 (図 2b①) し、続いて後区域にも GW を留置した (図 2b②) 。

(c)　前区域に stent delivery (ステント径 10 ㎜ ×80 ㎜長) を挿入 (図 2c①) 、抵抗なく容易に通過し、
SEMS を展開した (図 2c②) 。

(d)　前区域に留置した SEMS のメッシュ間隙を通過し、後区域に stent delivery
(ステント径 10 ㎜ ×60 ㎜長) を挿入 (図 2d①) 、こちらも抵抗なく容易に通過し、展開した (図 2d②) 。

(e)　両葉ステント展開後。

本症例はこの 6 ヶ月後に前区域枝が ingrowth で閉塞し、追加でゼオステント　V を留置した。

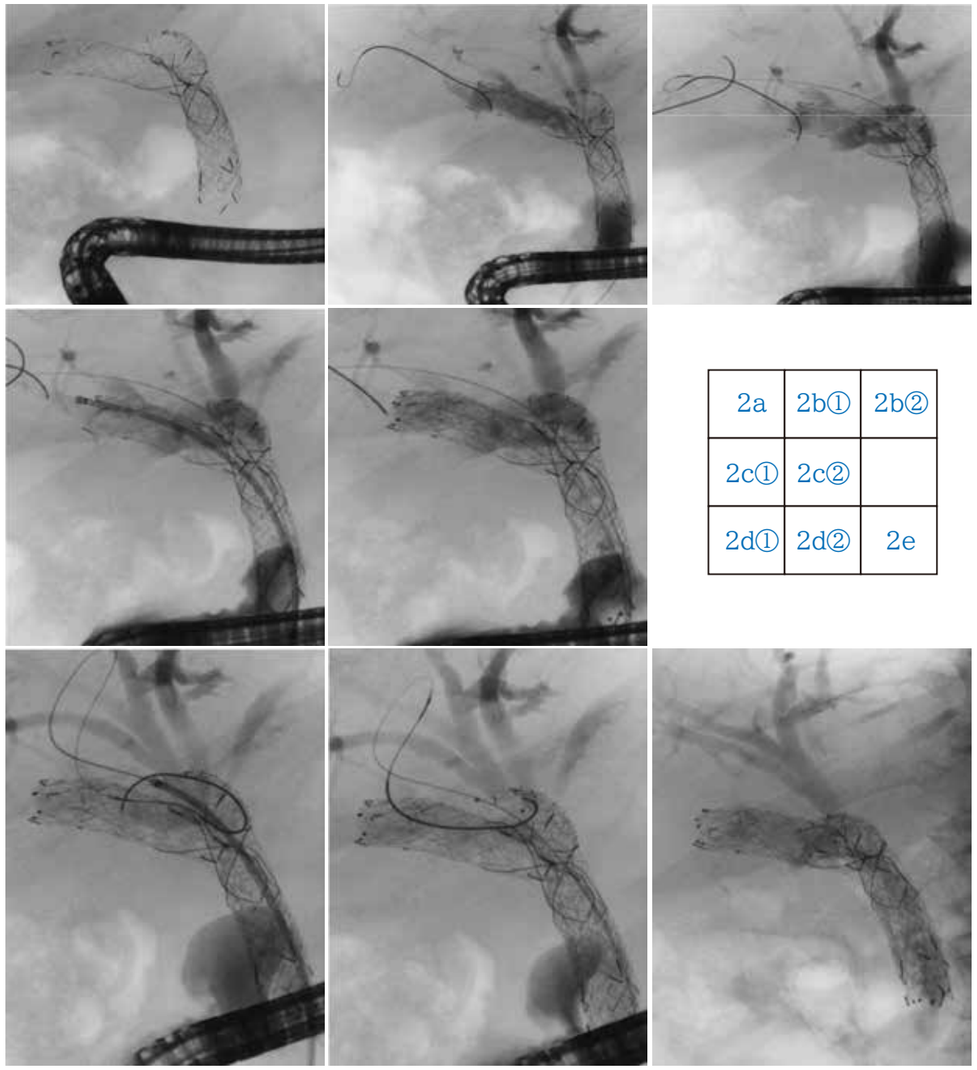

2a	2b①	2b②
2c①	2c②	
2d①	2d②	2e