本症例では、左肝管から前区域にガイドワイヤーを誘導することが可能であり、左肝管→前区→後区の順番でステントのリリースを行った（図 5,6）。ステントのリリース時には、特に SBS 法のステント下端を揃えることは、re-intervention 時の重要なポイントとなってくるため、できるだけ揃うように意識してリリースすることが肝要である（図 7）。最後に、カテーテルからの造影にて全ての胆管が描出されることを確認し手技を終了した。

図 5

図 6

図 7

ポイント 3　下端の揃え方

2 本留置の SBS 法でも、3 本留置の Hybrid 法でも、1 本ずつ留置する方法（One by one）が揃えやすい。
Laser cut ステントは shortening がなく位置合わせが容易な反面、1 ～ 2cm 展開した後の位置調整は困難であるため、ステントリリース直後に、できるだけ下端を合わせるようにする。ステント展開時、ステント下端のマーカーよりもわずか（1mm 程度）に肝門側に jumping する為、この分を計算して展開するようにしている。

コメント

切除不能肝門部悪性胆道狭窄に対する 3 本のステントを使った multi-stenting は、難易度の高い手技であるが、5.4F という細径のデリバリーシステムを有するゼオステント V を用いると、2 本同時のデリバリーシステムの挿入も、3 本目のデリバリーシステムをステントメッシュ間隙を越えて挿入する時も、スムースに行う事ができ手技時間の短縮に多いに貢献している。このように新しい留置方法である Hybrid 法は、ゼオステント V のメリットを活かした、優れた留置法だと考える。

ステント留置後の3D構築写真

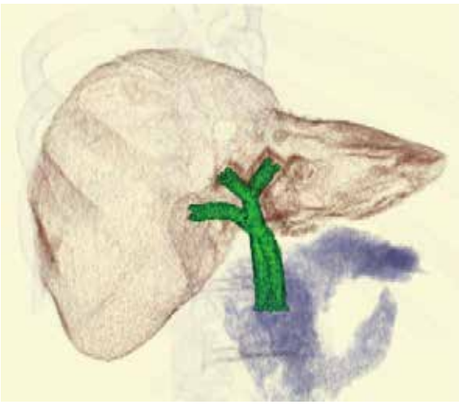

製造販売元
ゼオンメディカル株式会社
URL:http://www.zeonmedical.co.jp
XEMEX は日本ゼオン㈱の登録商標です。

■販売名:ゼオステント V
■特定保険医療材料請求分類:「胆道ステントセット　自動装着システム付　永久留置型　カバーなしの一部」
■承認番号:22900BZX00237000

Nov. 2021
1121005(WV02)

XEMEX

CASE REPORT 02

ゼオステント V による Hybrid 法のコツとポイント

国立がん研究センター中央病院　肝胆膵内科
肱岡　範 先生

はじめに

Bismuth typeⅢ-Ⅳの切除不能肝門部悪性胆道狭窄に対しては、3 本のステントを使った 3 領域ドレナージが必要な場合がある。これまでメタルステントを用いた 3 領域（左葉、前区域、後区域）ドレナージの方法は、1 本ずつ留置する Partial stent in stent (PSIS) 法が標準術式であった。
近年、6F 以下のステントデリバリーシステムが登場し、内視鏡的に 2 本のメタルステントを同時に挿入する Side by side（SBS）法が可能となった。さらに 3 領域ドレナージに対しても、SBS 法に PSIS 法を組み合わせた、新しい手法による留置方法（SBS+PSIS 法；以下 Hybrid 法）も行われるようになった。
我々は 3 領域ドレナージが必要な切除不能肝門部悪性胆道狭窄に対しては､ゼオステント V (ゼオンメディカル社) を用いた Hybrid 法を中心に行っており、そのコツなども含め症例を提示する。

症　例

70 歳男性。肝転移を有する切除不能胆のう管癌の診断で紹介となった。初回は、後区および左葉へのプラスティックステント (PS) を留置し (図 1-1,1-2)、化学療法を開始した。3 か月後に胆管炎を発症した。病勢進行もあり、3 領域ドレナージが必要と判断し、より長期の開存期間を得て、化学療法を skip なく継続できることを期待して、Hybrid 法による multi-stenting を行う方針とした。

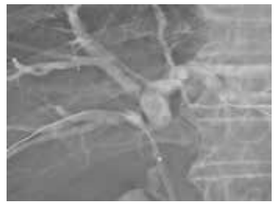
図 1-1

図 1-2

手　技

十二指腸スコープはTJF-260V（Olympus社）を使用した。ガイドワイヤーはM-Through(メディコスヒラタ社)を用いた。まず、前回留置していたPSを抜去後、胆管像を得て、Bismuth分類typeⅢaであることを確認した(図2)。前区、後区、左肝管にガイドワイヤーを留置した。また胆管の走行は後区が南周りで、合流形態が右肝管を形成しないタイプであった。

図2

ポイント1　胆管の走行と合流形態によって留置方法は異なる

Hybrid法は、SBS法とPSIS法の組み合わせであるが、表のように胆管の走行と合流形態のvariationによって、SBS法とPSIS法を行う胆管枝を変える必要がある（表1）。

表1

variation	走行	北周り		南周り
	合流	右肝管（＋）	右肝管（－）	右肝管（－）
頻度*		65%	17%	5%
シェーマ				
SBS法を行う胆管枝		左肝管＋後区	左肝管＋前区	左肝管＋後区
PSIS法を行う胆管枝		後区→前区	左肝管→後区	左肝管→前区
ステントリリースの順番		①後区 ②前区 ③左肝管	①左肝管 ②後区 ③前区	①左肝管 ②前区 ③後区

*西尾秀樹，江畑智希，椰野正人：日本肝胆膵外科学会高度技能医制度委員会（編）：胆管の外科解剖．医学書院，2010，pp11—20

本症例は、南周りの走行で右肝管を形成せず合流する形態なので、左肝管と後区にSBS法、その後、左肝管から前区へのPSIS法によるステント留置の戦略とした。

まずは、左肝管と後区にSBSの方法でステントデリバリーを同時に進めた（図3）。1本ずつだと、ステント同士の干渉により、片方のステントを動かすと他方も同時に動いてしまい、微調整が難しいため、デリバリーは同時に揃えて進めた方がやり易い。

続いてステント展開に移行するが、2本のみ留置のSBS法と違い、Hybrid法では、SBS法で挿入したステントデリバリーのうち、1本のみをリリースする。どの1本かというと、次にPSIS法を行う方のステントである。本症例では左肝管のステントをまずリリースした（図4）。

図3

図4

ポイント2　SBS法では、1本のみステント展開を行う

SBS法で挿入したステントを2本とも開いてしまうと、
1）3本目のステント留置用ガイドワイヤーのseekingが、肝門部で難渋することがある。
2）3本目のステントデリバリーが下端に引っ掛かり入りにくい。
という現象がおきてしまい手技時間を無駄に延ばしてしまう。このため、SBS法で先にステントデリバリーだけ2本とも留置しておき、1本のみリリースした後、PSIS法を先に行う方法がより短時間でHybrid法を完成させるコツである。

続いて、1本目でリリースしたステントデリバリーをそのまま使って、ガイドワイヤーを前区域に誘導した。このようにカテーテルに変更することなくseekingを行う事でも時間短縮が可能となる。ステントデリバリーでのガイドワイヤーの誘導が困難な場合は、220Qカテーテル（Olympus社）は、ゼオステントVのデリバリーシステムの脇からでも挿入可能であるので、220Qカテーテルに変更することで、先端の視認ができ、ガイドワイヤーのseekingが容易になることも覚えておきたい。