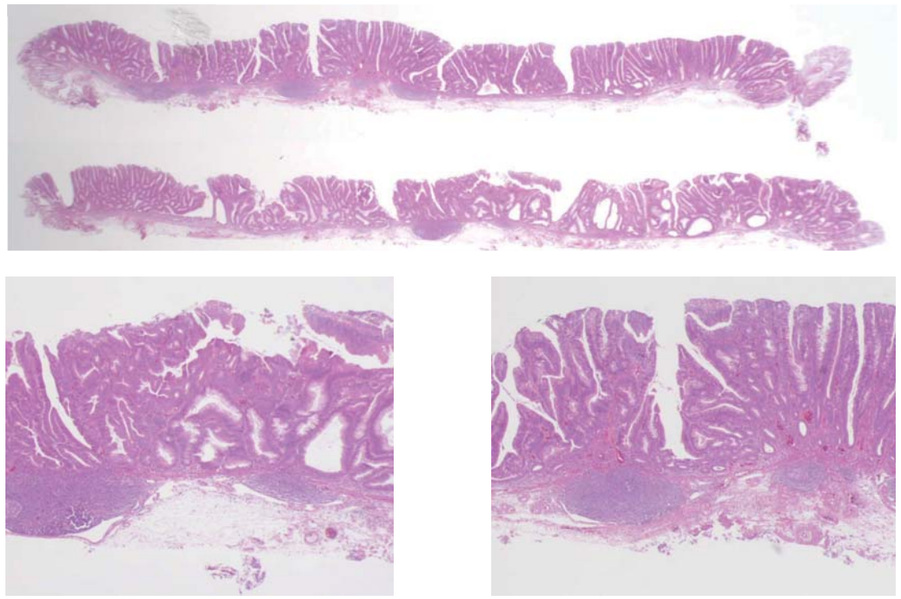

図４

考　察

今回オーバル型（20mm）が販売されたことで、20mm前後のpolypectomy・EMR適応病変に対しストレスなく切除が可能となった。バイポーラ・スネアは穿孔のリスクを下げる等多くの長所を持つ反面、欠点もある。それは、凝固モードで切除するため水平方向の焼灼が強く水平断端の評価ができないことや、後出血の合併症が多い可能性がある。またモノポーラより時間をかけて切除するため、スネアをコントロールする介助者の慣れが必要である。さらにほとんどの病変が局注無で切除できるため確実な診断が要求される。

水平方向の焼灼に関しては、若干大きめに切除するか、切除後拡大内視鏡を使用し切除面に腫瘍の残存がないか確かめることで対処できる。後出血に関しては若干ではあるがモノポーラより時間をかけて切除することで対処できる。当院での2001年10月から2008年12月までの4,719例（10,513病変）においての後出血率は、1患者あたり1.4%であり、過去に報告されたモノポーラの後出血率と同様であった。

近年まだ保険収載されていないが、大腸病変に関しても内視鏡的粘膜下剥離術（endoscopic submucosal dissection：ESD）による切除が多くなって来ている。しかし適応病変は20mm以上のLST-NG・40mm以上のLST-G・遺残病変等とされており、当院2001年から2009年までに内視鏡的に切除された腫瘍性病変19,769病変中ESD適応病変は、221病変（1.1%）にすぎない。つまりほとんどの病変がpolypectomy・EMRの適応病変である。polypectomy・EMRをより安全に施行するうえでもバイポーラ・スネアは有用な切除法と考える。

製造販売元
ゼオンメディカル株式会社
URL：http://www.zeonmedical.co.jp

1117000(ZM02)

XEMEX

CASE REPORT 3

バイポーラスネア（DRAGONARE オーバル型）の有用症例

国立がん研究センター東病院 消化管内視鏡科
池松弘朗先生

はじめに

大腸内視鏡検査の増大に伴い、内視鏡摘除の件数も飛躍的に増加した。また、拡大内視鏡を使用したpit pattern、narrow band imaging(NBI)等による診断学の進歩に伴い、腫瘍・非腫瘍の鑑別、深達度診断がreal timeで診断することが可能となり、また同時に医療機器の向上、polypectomy・endoscopic mucosal resection(EMR)の手技の均てん化による治療の進歩に伴い、日帰り手術が可能な時代になった。しかし、同時に合併症の問題は避けられない。一般的に日本で使用されている内視鏡摘除は、モノポーラのデバイスを使用しているが、電気が大腸壁を通過することからどうしても一定の確率で穿孔の合併症が発生する。過去の報告では穿孔率は1患者あたり0.1-0.3%と報告されている。また摘除後の後出血の問題があり、後出血率は1.3-2.0%と報告されている。内視鏡摘除の件数の増加に伴い今後合併症の増加も危惧され、より安全な切除が望まれる。

当院ではより安全な治療を考え2001年からバイポーラのデバイスを使用している。バイポーラの特徴はスネア間で電流が流れるため、電気が大腸壁に流れないことから穿孔のリスクを下げることが期待される。また電極板が必要なく、ペースメーカーが植え込みされている患者、体内に金属のある患者も安全に使用できる。さらに再発症例において局注が十分得られず、モノポーラのデバイスでは危険が多い処置に関しても、バイポーラのデバイスを使用することで局注無しで安全に切除できる。

バイポーラ・スネアの種類は、以前から販売されていたディスポタイプのDRAGONAREは極小型（10mm）（図1-c）、小型（13mm）（図1-b）、六角ソフト・ハード型（26mm）であった。20mm未満の病変はほとんど極小型・小型のスネアでカバーできていたが、20mm以上の病変に対して使用される六角ソフト・ハード型は、開きが若干悪いのと柔らかいため分割切除になるケースが多く存在した。しかし、今回オーバル型（20mm）（図1-a）が販売され、極小型・小型のスネアと同様のためストレスなく病変をスネアリングできるようになり30mm前後の病変まで十分切除が可能になった。

今回我々は、オーバル型を使用し内視鏡的粘膜切除術（endoscopic mucosal resection：EMR）を施行した早期大腸癌症例を経験したので報告する。

症例提示

【症　例】
67歳、女性

【主　訴】
便潜血陽性

【現病歴】
便潜血陽性にて大腸内視鏡検査施行。上行結腸にポリープ認め、治療目的で当院紹介受診。

【内視鏡所見】
通常内視鏡所見は、上行結腸に大きさ20mm大のIIa病変を認めた（図2-a,b）。NBI観察では基本的に均一径の血管を認めたが、一部規則性が乱れまた大小不同の血管を認めたことから佐野分類のType IIIAと診断した（図2-c,d）。インジゴカルミン撒布像ではその部位に明らかな段差を持った陥凹局面は得られず（図2-e）、またcrystal violet染色下色素拡大下内視鏡下観察は、VI軽度不整pit patternであり、内視鏡的にM癌と診断した（図2-f）。

【手　技】
病変下にムコアップ（ヒアルロン酸）＋生食（1：1）の局注液で十分な局注をした後（図3-a）、DRAGONAREオーバル型を使用し、病変を切除した。スネアを出し先端を病変の5mm程度口側に固定し（図3-b）、左右病変が収まるように押さえつけながらスネア内に病変を挟み込み（図3-c）、病変手前5mmの位置で吸引しながら絞扼した（図3-d）。バイポーラであっても筋層を巻き込んで絞扼すると穿孔につながるので、絞扼後、病変を軽く前後左右に振り筋層を掴んでないことを確認したのち、凝固波（Forced凝固 30W；ICC200 ERBE社）で切除した（図3-e）。出血を予防するため、モノポーラでの切除よりややゆっくり目に切除することがコツである。切除後は拡大内視鏡にて周囲に病変が残存してないことを確認したのち終了した（図3-f）。

【経　過】
患者は当日帰宅され、合併症も認めなかった。

【病理組織診断】
病理組織学的所見は、粘膜内に留まる高分化型腺癌で、断端も陰性であった（図4）。

図2

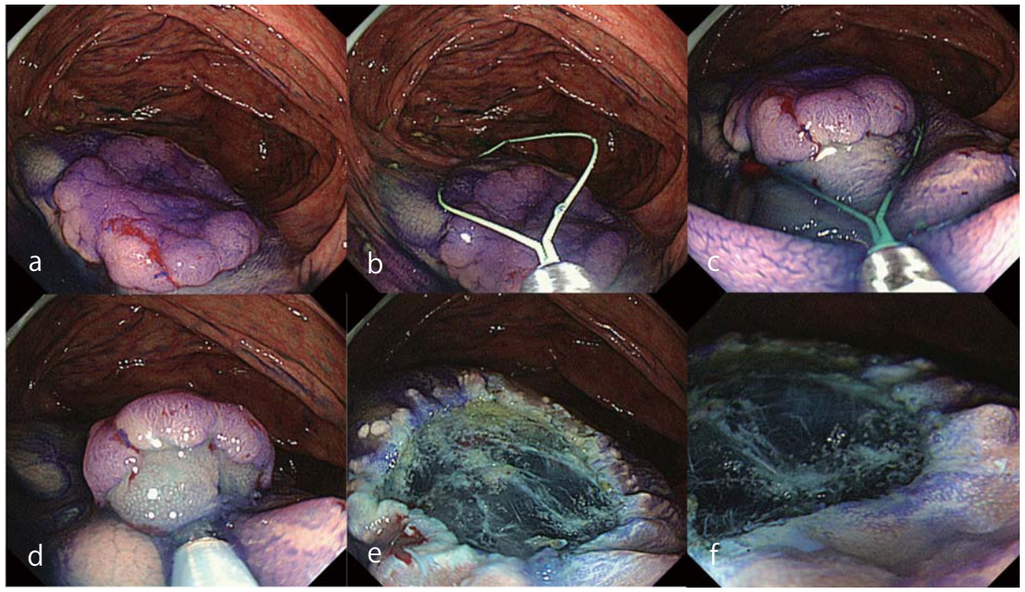

図3

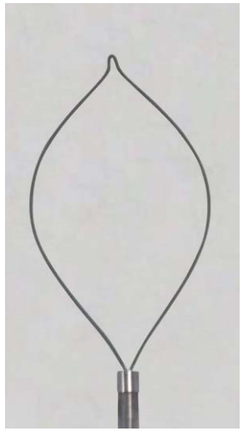

図1-a　バイポーラスネアS DRAGONARE【オーバル型】

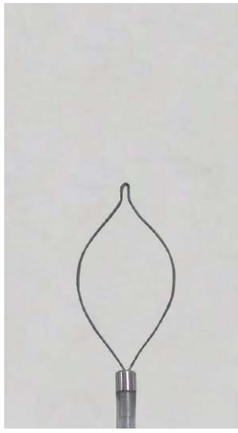

図1-b　バイポーラスネアS DRAGONARE【小型】

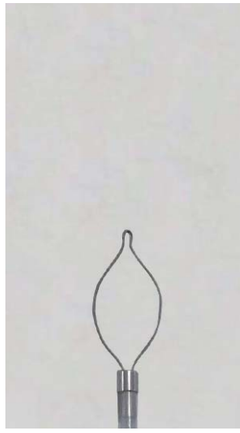

図1-c　バイポーラスネアS DRAGONARE【極小型】