XEMEX

Bipolar Snare

CASE STUDY 02

バイポーラ先端針付スネアを用いた大腸大型腫瘍の一括切除

京都第二赤十字病院　消化器科
趙 栄済先生

はじめに

大腸大型無茎性腫瘍は、特に結節集簇型腫瘍（いわゆる顆粒型側方発育型腫瘍）の形態を呈する場合は大きさに比較して垂直方向への浸潤傾向が低いため、内視鏡的切除の適応となることが多い。したがって、内視鏡あるいは超音波内視鏡検査（EUS）で腫瘍が粘膜内あるいは粘膜下層浅層に限局していると診断すれば内視鏡的切除を検討する。切除方法は腫瘍の分割切除も可能であり、厳密な切除標本の回収によって組織学的最終診断を行う。しかし完全切除の判定や組織学的診断には一括切除が分割切除に比べ明らかに優れている。したがって可能な限り一括による完全切除を期すことが好ましい。

内視鏡的粘膜切除術は、従来型のスネアでは大型腫瘍の一括完全切除には技術的限界があった。原因は腫瘍が大きいことはもちろん、スネア絞扼部のずれも挙げられる。バイポーラ先端針付スネアは先端に短針を付けて、スネアの絞扼位置を固定してずれを防ぐように設計されている。大型腫瘍の一括切除について具体例を挙げて使用方法の実際を供覧する。

症例呈示

症例は上行結腸の結節集簇型腫瘍である。腫瘍は、細径スコープを用いた順方向（図1）さらに反転操作（図2）で口側も含めた全景観察が可能となり、浸潤所見はなく内視鏡的切除の適応と判定した。一括による切除を企図しバイポーラ先端針付スネアを使用した。なお局注液は少量のエピネフリンを混和したグリセオール液（グリセオール20ml:エピネフリン0.1ml）を用いた。まず病変全体の観察視野を確保するため、局注は口側から開始し（図3）、良好な病変の全体観察を保

図1

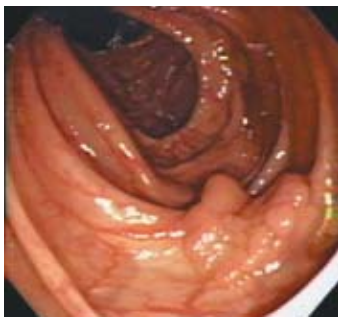
図2

図3

症例呈示

持するように完了した(図4)。つぎにスネアの絞扼操作を行った。まずスネアの先端部だけをシースから出し(図5)、病変口側端からさらに約5mm離した周辺正常部に刺入する(図6)。先端針の刺入部を固定したまま、スネアを開大しながらスコープをゆっくり引き、腫瘍全体を捉える(図7)。腫瘍と正常周辺粘膜を捕獲するように直視下で確認しながらスネアを閉じていく(図8)。病変部を絞扼したのち、スネアが固有筋層以深を絞扼していないことを確認するため、スネア軸の出し入れ運動で腸管の動きと追従性を体感する。つぎに混合波を用いて通電操作を行う。通電開始時には、絞扼をまったく強めずに10秒間通電する(図9)。この時点で絞扼を少しでも強めると、バイポーラの切開電流が勝って凝固が得られず生切れ状態となり、後出血をきたす可能性がある。つぎに約5秒をかけて絞扼し切除した。潰瘍面は白色変化が見られ露出血管もなく、適切な通電切除が完了した(図10)。切除標本は全体が47×32mmで腫瘍径33×26mmの完全切除であった(図11,12)。また病理診断は高度異型を一部に伴う腺管絨毛腺腫であり、側方断端陰性であった。

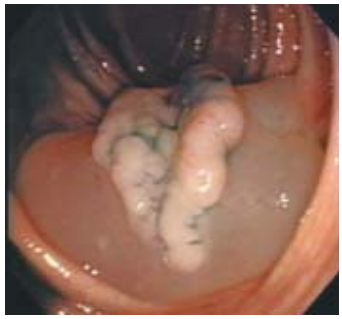
図4

図5

図6

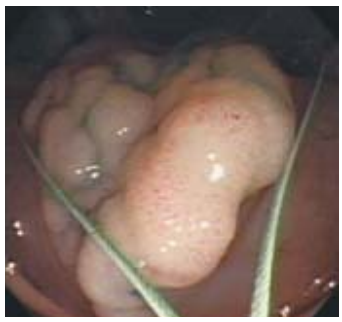
図7

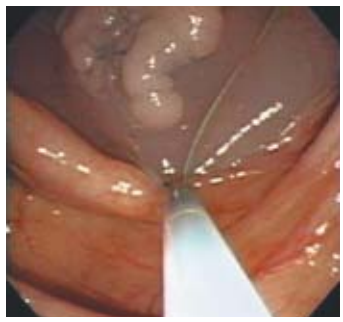
図8

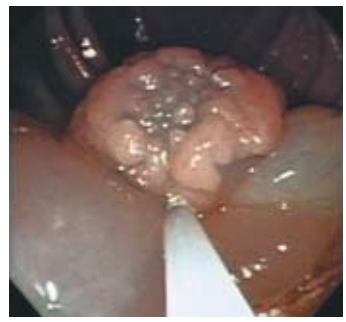
図9

図10

図11

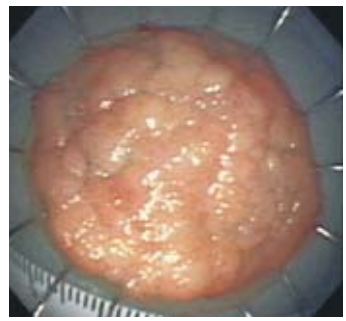
図12

バイポーラ使用時の注意点

バイポーラ先端針付スネアは、先端針で口側端を固定できるため、術者の意図に沿った絞扼切除が得られやすく、とくに大型腫瘍の一括切除に有用である。また、大型腫瘍の通電切除にあたっては、モノポーラスネアでは深部への通電が生じやすく腹膜炎や穿孔の危険性があるが、バイポーラでは構造上、深部への通電は生じづらく穿孔の危険性はほとんどない。一方、バイポーラスネアは通電が浅く過小となる傾向があるため、血管の凝固変性が不十分となり後出血の可能性がある。したがって、切除に際してはまず絞扼を強めないで通電し、スネア緊縛部に白色変性が見られた後に絞扼を強めるといった工程が適切な切除方式と考える。以上の注意事項に留意すれば、バイポーラ先端針付スネアは腸壁の薄い大腸領域では有用な切除器具といえる。

製造販売元
ゼオンメディカル株式会社
URL:http://www.zeonmedical.co.jp

1117000（ZM02）