医療法人　清和会　垣田病院　坂本雅彦　院長先生

ゼメックスイントロデューサーセット「ロングネックシース」使用経験

患者背景

80歳代、男性.PCI施行後の予後観察のため冠動脈造影施行。

手技手順・方法

通常行っている右フェモラールアプローチでの立ち位置にて、左上腕動脈からゼメックスイントロデューサー「ロングネックシース」を留置後（figure１,２）、造影診断を行った（figure3,4）。診断終了後カテーテル室内にて「ロングネックシース」を抜去し,当院で採用している止血方法を用いて止血、（下参照）患者様は車いすにて帰室,翌朝退院された。

製品仕様

考案して20年来使用しているゼメックスイントロデューサー「ロングネックシース」仕様を以下に示す。今回の症例は4Frを使用した。（品番ISM4040ABA)シース先端10cm部分が患者様の血管に挿入される部位である。

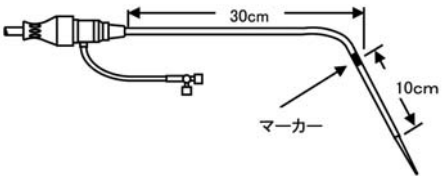

止血方法

当院で採用している止血方法を以下に示す。「ロングネックシース」抜去前にシーネの準備を行う（figure5)。ガーゼと枕子を用いて圧迫した後に、「ロングネックシース」を抜去する(figure6)。絆創膏をまいて固定する(figure7) 。当院では一様に3時間後に圧迫を解いている。

5

6

7

結果・考察

上腕動脈アプローチは血管径が大きく、穿刺も容易であり、閉塞危険が少ない。また左上腕動脈を用いると多くの患者様は右利きであるため、術後に右手を使用できるメリットは大きいと考える。左上腕動脈アプローチによるゼメックスイントロデューサー「ロングネックシース」は従来の右フェモラールアプローチの立ち位置での手技を可能にする。術者は前屈みに手技を行う必要がなくなり、管球の位置から離れ、被爆量の減少も期待できることから術者のメリットも大きいと思われる。以上のことからゼメックスイントロデューサー「ロングネックシース」は有用であると考える。

システム紹介

アプローチ	左上腕動脈
イントロデューサー	ゼメックスイントロデューサーセット　品番ISM4040ABA
ガイドワイヤー	0.035"×80cm　ﾓﾉﾌｨﾗﾒﾝﾄｱﾝｸﾞﾙ先端形状（セット品）
止血具	シーネ固定とガーゼ、枕子による圧迫止血

1

2

3

4
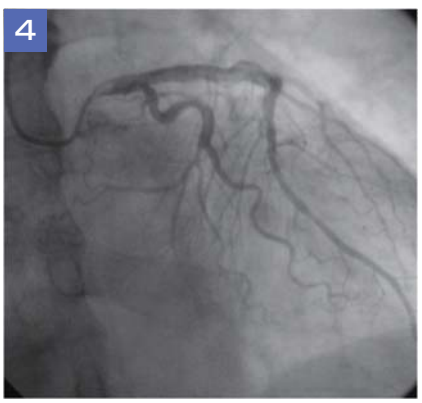

参考文献:「左上腕動脈アプローチによる、Judkins法を用いた冠状動脈造影-われわれの工夫した"への字型Long-neck sheeth"を用いて-」　坂本　雅彦
Coronary Vol.10 (Supplement) 183-185, 1993

製造販売元
ゼオンメディカル株式会社
URL:http://www.zeonmedical.co.jp

1117000(ZM03)