CASE REPORT 5

オフセットバルーンの使用経験

鳥取大学医学部　機能病態内科学
今本 龍先生　松本 和也先生

はじめに

総胆管結石の切石術を行う際に、小さな結石は捕捉しづらく、難渋する場合がある。従来のバルーンカテーテルやバスケットカテーテルでは切石困難が予想されたため、オフセットバルーンを選択し、切石が容易であった症例を経験したので報告する。

症例

72歳男性。
総胆管結石、胆管炎にて当院入院。ERCにて左右肝管～上部総胆管に、長径1mm大の結石を多数認めた。（図1）。

治療経過

ERC後、0.035 inch guidewireを前区域枝に留置した。EST後、オフセットバルーンへ交換した。バルーンを右肝管内で拡張し、上部総胆管に引き戻したところ、この作業で左肝管の結石も総胆管内に移動した。上部総胆管でバルーンを最大径18mmまで拡張させ、バルーンを引き下ろし、多数の結石を排出した（図2～5）。その後、6Fr ENBDカテーテルを留置し処置終了した。
後日のENBD造影では、総胆管内に結石の遺残は認めなかったため（図6）、退院とした。

コメント

本症例の総胆管結石は、大きさ1mm程度の小さい結石が多数集簇したものであり、従来のバルーンカテーテルでは結石がバルーンと総胆管壁の隙間をすり抜けてしまうと予想された。またバスケットカテーテルでは結石が小さすぎて捕捉困難と考えられた。一方、オフセットバルーンは、カテーテルを軸として、総胆管壁に隙間なくしっかりと密着するという特性があるため、本症例のような小さい結石でも捕捉可能と予想し選択した。実際に、オフセットバルーンでは容易に結石を排出することが可能であった。
オフセットバルーンは、積み上げ結石や巨大結石だけでなく、このような小さな結石が多数集簇する症例にも有効と考えられた。

図1 ERC像:左右肝管～上部総胆管に多数の結石あり。

図2 結石の総胆管中枢側でバルーンを拡張。

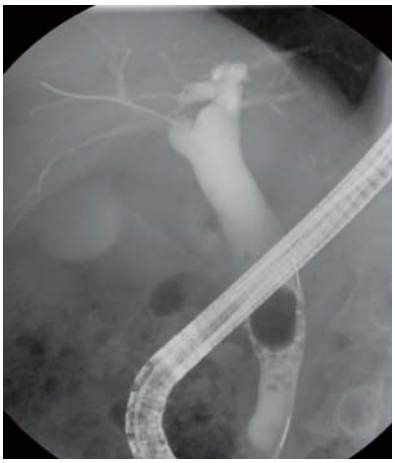

図3 バルーンにて結石を総胆管末梢側へ移動。

図4 バルーンを縮小し、結石をさらに末梢側へ移動。

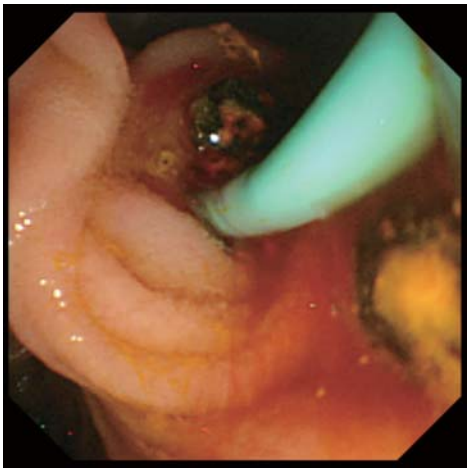

図5 乳頭部より多数の混合石が排出された。

図6 後日のENBD造影では結石遺残を認めず。

製造販売元
ゼオンメディカル株式会社
URL:http://www.zeonmedical.co.jp

1117000(ZM02)