Extraction balloon catheter PLUS

XEMEX

CASE REPORT 4

積み上げ型多発総胆管結石に対するオフセットバルーンの使用経験

公立甲賀病院　消化器内科
石塚　泉先生　田中愛子先生

はじめに

積み上げ型の総胆管多発結石の内視鏡切石は治療に難渋することが多く、特に砕石バスケットを使用する場合、長時間に及んだり、数回にわたり処置を繰り返すことがある。ESTを行ったあとバルーンのみで完全切石が可能であれば処置時間の短縮となるが、従来のバルーンでは結石のすり抜けや、特に下部胆管での取り残しが多かった。オフセットバルーンの使用にて短時間での完全切石が行えた症例を経験したので報告する。

症例

84歳男性。陳旧性心筋梗塞にて当院循環器内科加療中、胆道系酵素上昇にて紹介。腹部CTにて総胆管内に多数の積み上げ型結石（図1）を認め、加療目的にて入院。

治療経過

ERCP像では、総胆管内に最大15mm大の結石が充満するように存在（図2）。ESTにて中切開を施し（図3）、下部胆管に存在する結石から順にオフセットバルーン（EXP71820P/プロキシマルタイプ）にて（図4、図5）、透視上確認できる全結石の除去を行った（図6）。
後日残存結石がないことをCTにて確認し退院となった。

コメント

積み上げ型の総胆管結石は1回の処置時間が長く、処置回数も多くなる傾向にあった。バスケットによる把持は結石が充満した総胆管内では難しく、バルーンのみで除去できれば非常に簡便である。しかし従来のバルーンではカテーテルに邪魔されることや、結石のすり抜けが多く、特に切開した乳頭部直上での取り残しが多かった。しかしオフセットバルーンでは、カテーテルがバルーンの端に位置することからすり抜けが少なく、また切開した乳頭部でも強い力でバルーンを引き出す必要がない。バルーンをひねり出すような操作（図7）で容易に十二指腸内に引き出せることから、すり抜けの少ない確実な排石が可能である。容易に引き出せることから、排石毎にポジショニングを修正する手間も少なく、短時間でストレスの少ない処置が行えるため、非常に有用なバルーンであると考える。



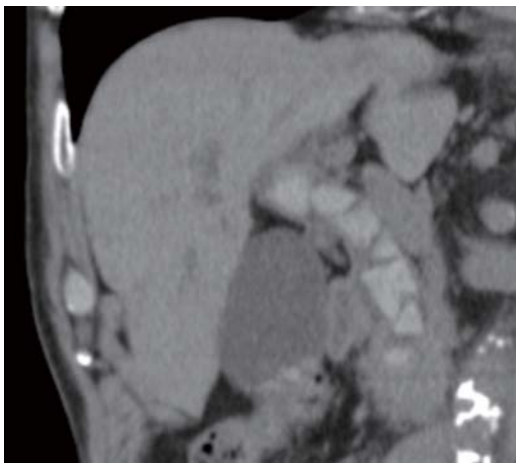

図1 CTによる積み上げ型結石像

図2 積み上げ型結石

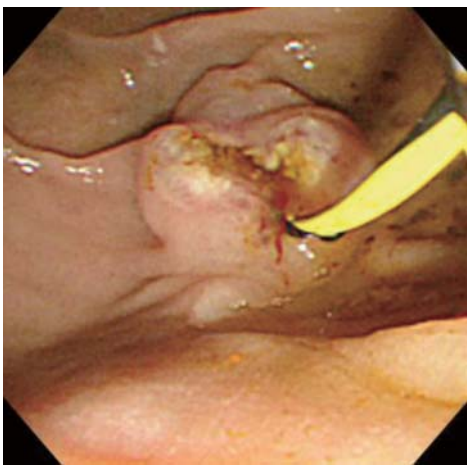

図3 内視鏡的乳頭切開術後

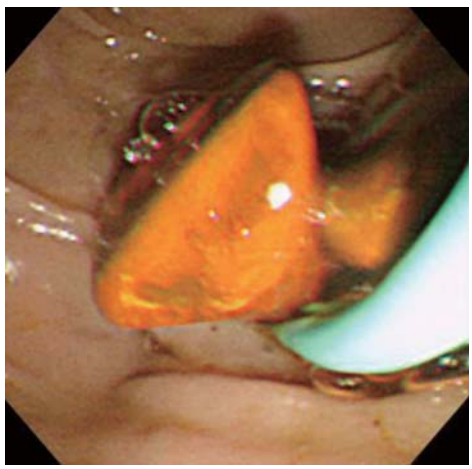

図4 オフセットバルーンで排石

図5 下から順に排石していく

図6 完全排石を確認

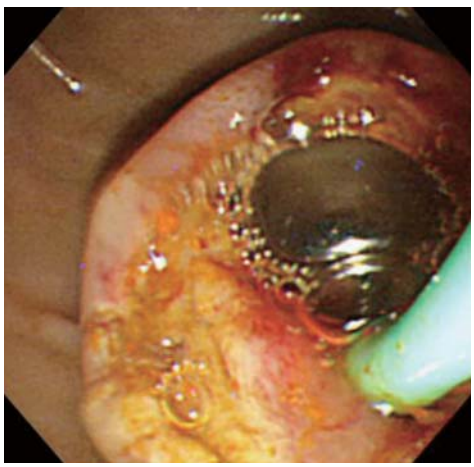

図7 ひねりを使いオフセットバルーンを引き出す

製造販売元
ゼオンメディカル株式会社
URL:http://www.zeonmedical.co.jp

1117000（ZM02）