XEMEX

Offset Balloon Catheter
CASE REPORT

01

ゼメックスクラッシャーカテーテルとオフセットバルーンの使用経験

自治医科大学附属さいたま医療センター　消化器科

宮谷博幸先生　　岩城孝明先生

はじめに

積み上げ型でしかも比較的大きな多発結石の内視鏡的切石はしばしば治療が困難であり、1回の切石に長時間を要し、頻回の破砕が必要になる。既存の砕石バスケットでは破砕困難と思われる多発総胆管結石例に対し、タイコ型3線,タイコドルミア型3線クラッシャーカテーテルが破砕に有効であり、また結石除去にオフセットバルーンカテーテルが有効であった症例を経験したので報告する。

症　例

79歳、男性。黄疸、発熱、腹痛のため、当センター受診、腹部CTで総胆管結石を認めたため、緊急入院となった。

治療経過

緊急ERCP施行、総胆管内に最大20mm大の結石が充満するように存在していた。EST施行後（図1）、ESWLを施行したが、ENBD造影上、ほとんど破砕されていなかった（図2）。そのため、内視鏡的に結石破砕することとした。ゼメックスクラッシャーカテーテル（LBGT-7320S/タイコ型3線、LBGTS-7320S/タイコドルミア型3線）を使用して連続的に結石を破砕し（図3）エクストラクションバルーンカテーテル　プラス（EXP-71820P/オフセットバルーンプロキシマルタイプ）にて大部分の結石除去が可能であった（図4）。
後日残存結石をさらに除去し完全切石を確認（図5）して退院となった。

コメント

大きな積み上げ型の総胆管結石は治療困難である。特に本症例では下部胆管にわずかに結石のないスペースがあるのみで肝門部に至るまで胆管内は結石で充満していた。他社の4線砕石バスケットではこのような結石の把持は難しく、さらに複数回の破砕に長時間を要することが予想される。タイコおよびタイコドルミア型3線バスケットは柔軟性があり、本症例のような大きく、胆管を埋めているような結石でも容易に把持することが可能であり、ESWLでも破砕できないような硬い結石も容易に破砕可能であった。結石が大きく数も多かったが面白いように結石が把持でき、短時間に効率よく次々と破砕しえた。

また、オフセットバルーンカテーテル（図6）はカテーテルがバルーンの端に位置しており、カテーテルに邪魔されることなく、本症例のように破砕された多数の結石を効率よく除去することが可能であった。また、バルーン変形による結石のすり抜けを抑えることにより、確実な排石が可能であり、特に下部胆管での結石の取り残しを防ぐ点で威力を発揮できるものと考えられた。

Extraction PLUS balloon catheter

図1 内視鏡的乳頭切開術

図2 ENBD造影で総胆管内に充満する結石を認める

図3 タイコ型3線カテーテルで結石を把持

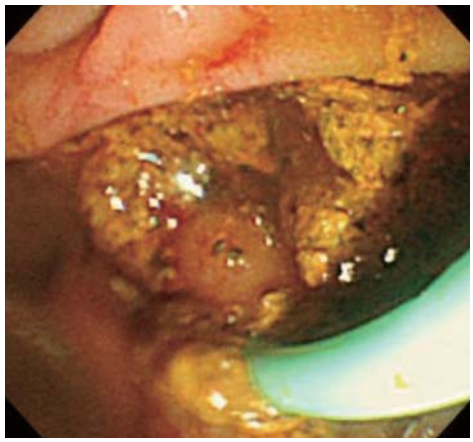

図4 オフセットバルーンカテーテルで排石

図5 完全切石を確認

図6 オフセットバルーンカテーテル

製造販売元
ゼオンメディカル株式会社
URL:http://www.zeonmedical.co.jp

1117000（ZM02）