考察

石流しオフセットバルーン（EXP71820F）は、従来のオフセットバルーンの特徴である高い結石の把持性と胆管壁への接着面積の大きさから、採石時の結石のすり抜けが少ないバルーンである。しかしながら、Mechanical lithotriptor での破砕を必要とする症例や胆泥の貯留した症例、小さな結石が多発している症例においては、バスケットカテーテルでは十分な catch が出来なく、リトリーバルバルーンでは横抜けしてしまう症例も存在し、結石除去に難渋することがある。このような症例においても石流しオフセットバルーン（EXP71820F）はその名のとおり、水流での結石除去が可能となる。また、つぶれてしまうような柔らかい結石では、胆石の完全除去に難渋し、複数回の治療が必要となることも経験する。その点、石流しオフセットバルーン（EXP71820F）ではバルーン下からのハイフローな水流によりまるで胆管内を洗浄するように排石が可能となる。

上述した細かい破片や、つぶれてしまうような柔らかい結石に対しても水流を用いた排石を可能としている。また、オフセットバルーンでの採石も施行できることから、Mechanical lithotriptor で破砕した小さな破片の洗浄も可能であり、小さな結石の破片が結石除去の障害になる場合においても、水流により障害となる破片を除去後にバルーンにて採石するといった方法が可能となる。さらに、残石確認の造影においてもハイフローでの造影が可能であり介助者の負担を低減しながらの造影が可能となっている。

利点

① 高い洗浄能力

細かい結石や泥を水流で除去する事ができる。

② 摩擦の低減

比較的大きな結石や、Barrel shaped stone では乳頭部の通過に難渋することがある。

そのため、採石に過度な力が必要になり危険である。しかしながら、バルーン下からの送水を採石と同時に行うことにより、より小さな力で結石の採石が可能となる。

③ 術後の残石確認の造影

大結石や多発結石症例では高度の総胆管拡張をしばしば伴っている。このような症例でバルーン閉塞下造影を施行する場合、十分な造影が困難となることがある。石流しオフセットバルーン（EXP71820F）ではハイフローでの造影が可能であるため、拡張した胆管においても十分な造影が可能である。

④ 介助者負担の軽減

バルーン閉塞下造影を行う場合、シリンジの抵抗が強く、介助者の力が必要になる。

しかしながら、石流しオフセットバルーン（EXP71820F）ではシリンジ抵抗が少なく、介助者の力も小さくてすむ。

まとめ

石流しオフセットバルーン（EXP71820F）の一番の特徴は、バルーン下からのハイフローでの造影もしくは洗浄能力であると思われる。この機能は、これまでのバスケットカテーテルとリトリーバルバルーンによる結石の除去に加えて、「ハイフローな水流による結石除去」という新しい概念となる可能性がある。

製造販売元
ゼオンメディカル株式会社
URL:http://www.zeonmedical.co.jp

XEMEX は日本ゼオン (株) の登録商標です。

Nov.2018
1118005（WV01）



XEMEX

CASE REPORT

石流しオフセットバルーンの有用性

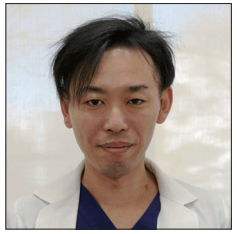

獨協医科大学病院　消化器内科
土田　幸平　先生

はじめに

総胆管結石に対する内視鏡治療の進歩により、従来採石困難であった結石症例に対しても内視鏡での治療が可能となってきている。乳頭処置としては内視鏡的乳頭切開術（EST）や乳頭筋バルーン拡張術（EPBD）、乳頭筋ラージバルーン拡張術（EPLBD）をメインとした治療が確立されている。

一方、乳頭処置後の胆管結石の採石については、バスケットカテーテルやリトリーバルバルーン、Mechanical lithotriptor が用いられている。現在、結石の大きさや数によって、これらの乳頭処置と採石のためのデバイスを組み合わせて治療されているが、採石に難渋する症例もいまだ存在する。今回我々の施設で石流しオフセットバルーン（EXP71820F）が有用であった症例を提示する。



Extraction balloon catheter PLUS

XEMEX

症例 1

67 歳 女性。総胆管結石による急性閉塞性胆管炎にて入院。胆管造影では複数個の比較的大きな結石が積み上がっていた(図 1)。EST 施行後に EPLBD 用バルーンのスペースを確保するために石流しオフセットバルーン（EXP71820F）を用いて大きめの結石を肝側へ持ち上げ、水流にて細かな結石を除去した（図 2)。その後、EPLBD（15mm, 2atm）にて拡張し（図 3)、Mechanical lithotriptor にて結石を破砕した。最後に石流しオフセットバルーン（EXP71820F）にて送水しながら結石を除去した（図 4 - 1 図 4 - 2)。結石破砕後の細かな破片も、ハイフローな送水をしながら除去できることで効率的な採石が可能であった。

図 1

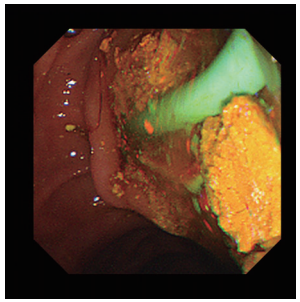

図 2

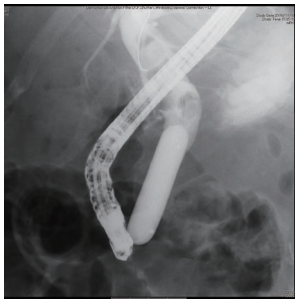

図 3

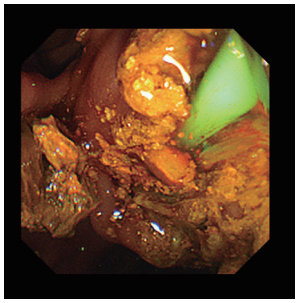

図 4-1

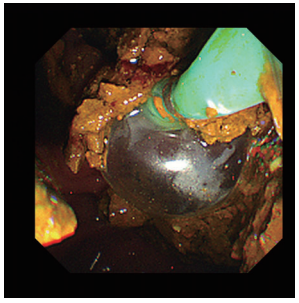

図 4-2

症例 2

81 歳、女性。総胆管結石嵌頓による化膿性胆管炎にて緊急入院となり胆管ステントを留置した。胆管炎軽快後に採石目的に ERC 施行した。選択的胆管造影では最大 13mm の結石を複数個認めた（図 5)。EST 中切開施行後に Mechanical lithotriptor にて砕石を施行したが採石の際に結石が泥状となってしまった（図 6 図 7)。残石を除去するために、石流しオフセットバルーン（EXP71820F）にて採石と洗浄を追加し終了とした（図 8 図 9)。

本症例のように結石が柔らかく砕石により泥状化してしまうよう場合にも、石流しオフセットバルーン（EXP71820F）ではハイフローな送水にて胆泥を除去できる。このように、石流しオフセットバルーン（EXP71820F）では胆管内洗浄を追加することができるため、通常のリトリーバルバルーンやバスケットカテーテルでは除去しにくい泥状結石に対しても有用であると思われる。

図 5

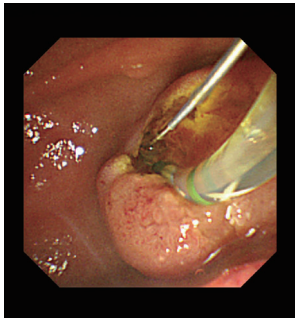

図 6

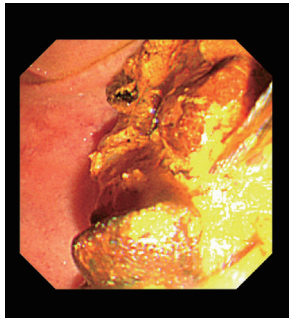

図 7

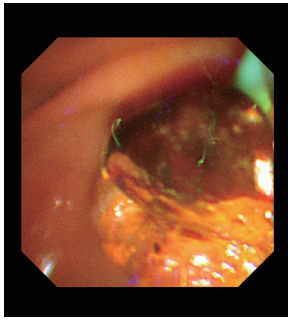

図 8

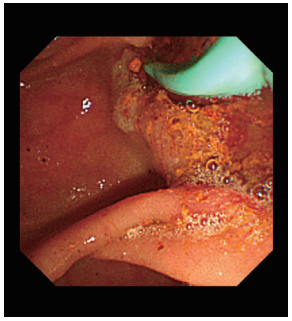

図 9