s-o clip®

s-o clip®

CASE REPORT

大腸 ESD における S-O clip® の使用工夫 および時間短縮効果

京都府立医科大学
消化器内科
吉田　直久 先生　井上　健 先生

はじめに

大腸腫瘍に対する内視鏡治療の進歩は著しく，従来であれば外科手術が必要であった 20㎜以上の腫瘍も endoscopic submucosal dissection（ESD）で切除可能となっている．一方で長径 50㎜以上の大きな病変，部位的な困難性，および長い施行時間はいまだ課題として残されている．

そのようななかで ESD 処置具として S-O clip® が登場し，手技の困難性は大いに低下している [1]．さらにハサミ型ナイフであるクラッチカッターは粘膜切開，剥離，止血とすべての ESD 手技が可能であり，当院では現在 S-O clip® と組み合わせることでより安全で速やかな ESD が実践できており，本 report において同手技を紹介する [2,3]．

症例

症例は，70 代女性，盲腸の長径 50㎜の表面隆起型腫瘍を認めた．部位および腫瘍径的にやや難易度が高い症例であったが，白色光観察および BLI 拡大観察で明らかな浸潤所見はなく粘膜内癌と診断し ESD 適応とした（図 1a, 1b）．盲腸病変のためスコープに対して病変が対峙しており，呼吸性変動も強く，ESD においてはやや配慮が必要な病変であった．先端透明フードとしてエラスティックタッチを装着し術中のレンズ汚れの防止にクリアッシュを併用した [4]．2 倍希釈したムコアップを局注し，病変内に切り込まないようにマーキングを行い，病変口側よりクラッチカッター 3.5㎜を用いて粘膜切開を行った〔VIO300D: Endocut I, effect 1, duration 4, interval 1〕（図 1c）．その後，適宜局注を追加し出血をクラッチカッターで止血しながら全周切開を施行した．なお全周切開においてはその後の手技を容易にするため、病変がある程度縮小するまでの十分な深さの切開となるように心掛けて行っている（図 1d）．

時間短縮のため長径 50㎜以上の病変では速やかな粘膜切開のためにフラッシュナイフ BT-S 2.0㎜を併用することもあるが，本症例ではクラッチカッターのみで粘膜切開を行った [5]．そして、病変肛門側の粘膜端に S-O clip® の掴み代を作るため、わずかに粘膜下層剥離（Forced 凝固 30W, effect 2 を 1 秒程度行った後に先述の Endocut I を 0.5-1 秒程度併用し剥離）を施した後，S-O clip® を装着し，病変対側の 2-3㎝程度肛門側の粘膜面に通常のクリップにて S-O clip® を装着した．病変はスコープに対してや

	non-S-O群 (n=104) (2016-2017)	S-O群 (n=51) (2018-)	p value
年齢, 中央値 (範囲)	69 (35-90)	71 (49-88)	0.630
平均腫瘍径 (範囲) (mm)	28.4 (10-50)	29.8 (15-80)	0.423
肉眼型 n (%) 隆起型:表面型	25 (24.0): 79 (76.0)	8 (15.7): 43 (84.3)	0.233
部位, n (%) 右側: 左側: 直腸	53 : 21: 30 (51.0: 20.2: 28.8)	32: 11: 5 (68.6: 21.6: 9.8)	0.040
一括切除率, n (%)	101 (97.1)	50 (98.0)	0.632
完全切除率, n (%)	92 (88.5)	47 (92.2)	0.477
治療時間±SD (min)	75.6±37.2	56.0±29.0	0.001
穿孔, n (%)	4 (3.8)	1 (2.0)	0.720
後出血, n (%)	1 (1.0)	0 (0)	0.478
組織学的所見, n (%) SSAP+腺腫/ Tis/ T1	42/ 38/ 24 (40.4/ 36.5/ 23.1)	27/ 22/ 3 (52.9/ 43.1/ 5.9)	0.056

表 1　大腸 ESD への S-O clip® 導入後の施行時間の短縮
第 101 回 日本消化器内視鏡学会近畿支部例会 (2018 年 11 月 10 日開催)
シンポジウム 2 発表内容より抜粋

離が困難となることがあるが，PCM を併用することで呼吸性変動をコントロールできることを発見し現在多数例で実践している [7]．さらに、我々は高度線維化例においても PCM のポケット内で操作することでより安定した剥離が可能となることを以前に報告しているが，S-O clip® との併用で潜り込みがしやすくなりさらなる手技時間の短縮が図れており，現在は長径 30㎜以上の病変ではほぼ全例で PCM 法と S-O clip® を併用するようにしている [8]．また S-O clip® およびクラッチカッターの操作には慣れが必要であり当院では熟練した ME の介助により speedy な手技が可能となっている．最後に 2019 年 1 月より S-O clip® のループ部の素材がナイロンからポリアミドエラストマーに代わりゼオクリップ® 装置のハネ部で容易にカットが可能となっている（図 4a-c）．今後 S-O clip® ＋ PCM ＋クラッチカッターの併用による安全な大腸 ESD のさらなる普及を期待している．

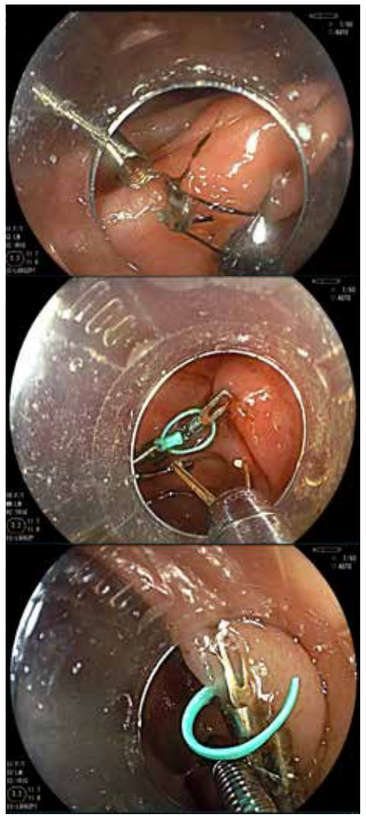

図 4　S-O clip® のループ部

a. 従来のループ部は ESD ナイフによる通電切開が必要であったが時に切離に難渋した .
b. 改良品ではリング部は緑色のポリアミドエラストマー樹脂となりゼオクリップ® 装置での切離が可能.
c. 切断されたループ部.

【参考文献】

1. Sakamoto N, Osada T, Shibuya T, et al. Endoscopic submucosal dissection of large colorectal tumors by using a novel spring-action S-O clip for traction (with video). Gastrointest Endosc 2009;69:1370-1374.
2. Akahoshi K, Honda K, Akahane H, et al. Endoscopic submucosal dissection by using a grasping-type scissors forceps: a preliminary clinical study (with video). Gastrointest Endosc 2008;67:1128-1133.49. Yoshida N, Inada Y, Murakami T, Naito Y, Itoh Y.
3. Matsumura S, Yoshida N, Ken Inoue K. Colorectal endoscopic submucosal dissection with a scissor-type knife and a traction device. Dig Endosc. 2019 in press
4. Yoshida N, Naito Y, Hirose R, et al. Risk of lens cloudiness during colorectal endoscopic submucosal dissection and ability of a novel lens cleaner to maintain and restore endoscopic view. Dig Endosc 2015;27:609-617
5. Yoshida N, Toyonaga T, Murakami T, et al. Efficacy of a novel narrow knife with water jet function for colorectal endoscopic submucosal dissection. Gastro Res Pract. 2017;2017:5897369.
6. Chuncharunee L, Yoshida N, Inoue K. Tips for the endoscopic retrieval of a large rectal tumor after endoscopic submucosal dissection by a forefinger-compression method. Dig Endosc. 2019 in press
7. Hayashi Y, Miura Y, Yamamoto H. Pocket-creation method for the safe, reliable, and efficient endoscopic submucosal dissection of colorectal lateral spreading tumors. Dig Endosc 2015; 27: 534-5
8. Yoshida N, Murakami T, Yasuda R, et al. The efficacy of the pocket-creation method for cases with severe fibrosis in colorectal endoscopic submucosal dissection. Endosc Int Open 2018;6:E975-E983.

制作・著作
ゼオンメディカル株式会社
URL:http://www.zeonmedical.co.jp

協力
富士フイルム メディカル株式会社
URL:http://fms.fujifilm.co.jp

XEMEX は日本ゼオン㈱の登録商標です。

July 2019
0719010(WV02)

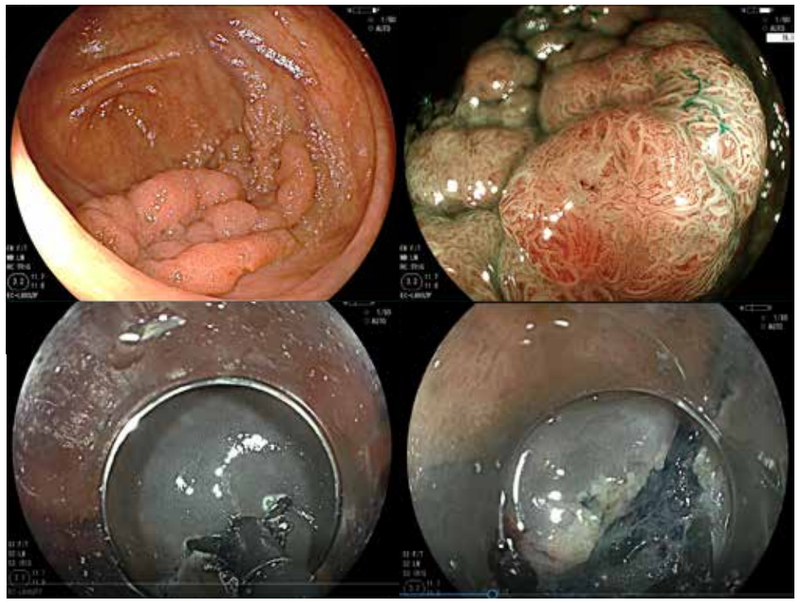

a b
c d

a. 盲腸の 50㎜の表面隆起型病変.
b. BLI 拡大にて不整なパターン（JNET type 2B）.
c. クラッチカッターにて粘膜切開.
d. 病変肛門側をわずかに剥離し S-O clip® の掴み代を作成.

図 1　S-O clip® および PCM 法を併用した大腸 ESD: 観察～粘膜切開

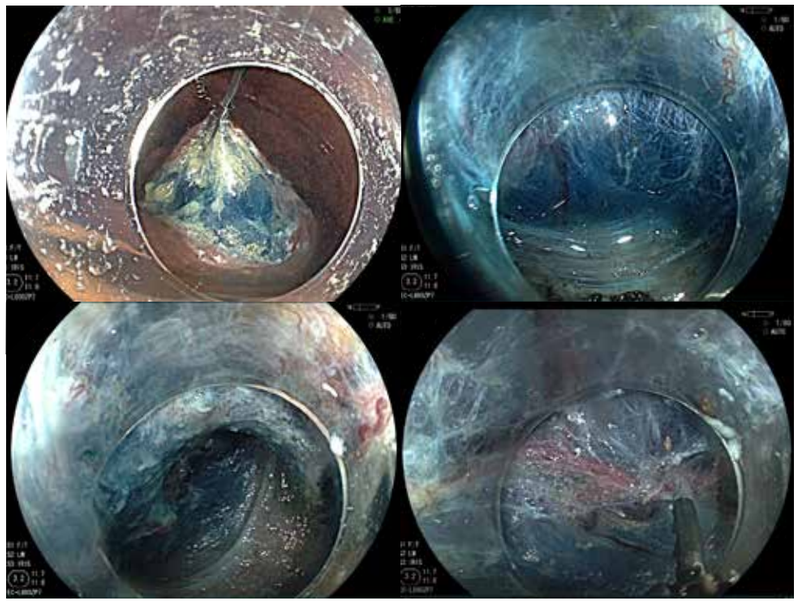

a b
c d

a. 病変肛門側に S-O clip® を装着し，病変が牽引された.
b. 牽引により良好な剥離層が保たれており，ポケット作成のため病変下中央部のみを剥離.
c. ポケットが完成.
d. クラッチカッターによるポケット内での太径血管の凝固・剥離が可能.

図 2　S-O clip® および PCM 法を併用した大腸 ESD: 装着～剥離

や対峙していたが S-O clip® （図 2a）により牽引され良好な剥離層が得られた．Pocket-creation method (PCM) により病変中央部のみを剥離して病変下にポケットを作成し，ポケット内で処置を行うことで呼吸性変動が軽減し安定した剥離を施行しえた（図 2b,c）．なお PCM では局注の漏れも少なく，追加の局注回数が減り効率がよい．さらにクラッチカッターによる剥離では，術中の太径血管の処理および止血処置もすべて施行可能であり止血鉗子は不要である（図 2d）.

その後病変口側の粘膜切開部まで剥離を続け，貫通しトンネルを形成した（図 3a）．引き続き両サイドの粘膜下層を肛門側より剥離するが，従来の PCM では同部の剥離は局注も抜けており先端系ナイフでは時に難しい場合もある。しかしながら病変部が S-O clip® で牽引されているため，粘膜下層がうまく展開しクラッチカッターを併用することで容易に剥離しえる（図 3b）．施行時間 50 分で一括切除を終了しえた（図 3c）．術後潰瘍に対して血管処理をクラッチカッターにて行い〔soft 凝固 , efect4, 100W〕，最後に対側の S-O clip® をゼオクリップ® 装置のハネ部を用いて取り外し切開し病変を回収した．大きな病変の回収にあたっては組織の挫滅を防ぐべく把持鉗子にて病変粘膜下層側を把持しながら直腸までスコープを引き抜き，その後スコープのシャフトを左手小指に持ち替え右手人差し指で肛門管を広げながら抜去する Forefinger compression method (FCM) で病変を挫滅なく回収しえた[6]．切除径は 54 × 50㎜であり，その後の病理診断は Cancer in adenoma, Tis, tub1, HM0, VM0 であった（図 3d）.

コメント

S-O clip® の効果については，その導入前後で施行時間を比べると格段に施行時間が短縮していた（表 1）．この効果は特に ESD 経験数の少ない内視鏡医では顕著であった．またクラッチカッターと併用することでより安全な ESD が可能となり，10 例未満の少数の経験でも長径 20-30㎜の標準的な病変であれば ESD の完投が実施しえている．これは S-O clip® により病変が牽引されることで病変下への潜り込みが容易となり，牽引された粘膜下層の剥離層が厚くなっていることから，全体的に ESD の難易度を下げることができているからと考えられる．また呼吸性変動の強い病変の場合 S-O clip® のみでは依然として剥

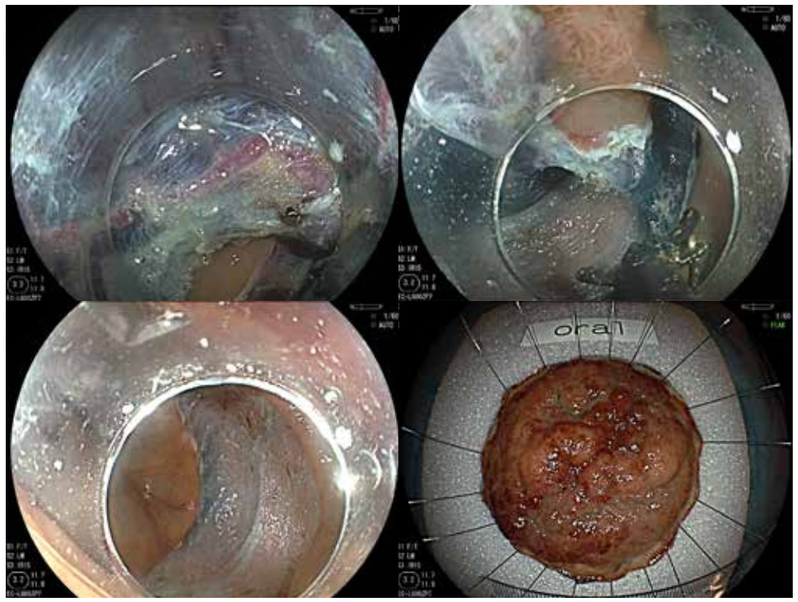

a b
c d

a. 病変口側まで剥離をすすめ貫通しトンネルを作成.
b. S-O clip® にて良好に牽引された両サイドの残存粘膜下層を剥離.
c. 施行時間 50 分で一括切除.
d. 病理診断は粘膜内癌，断端陰性であった.

図 3　S-O clip® および PCM 法を併用した大腸 ESD: トンネル作成～切除