S-O clip™

CASE REPORT

S-O clip™のESDにおける有用性 ～牽引方向にこだわった使用法～

国立病院機構 九州医療センター
消化器科
隅田　頼信 先生



はじめに

内視鏡的粘膜下層剥離術(Endoscopic submucosal dissection:ESD)は病変サイズを問わず根治切除が可能な優れた手技であり、穿孔や出血などの偶発症に対する様々な対策が可能となった結果、今日では標準的な治療手技として確立されつつある。しかしながら、技術的な面において施設や術者間での格差は依然、存在し安全性や時間短縮などのさらなる向上が期待されている。

最近では剥離操作の要である適度なカウンタートラクションを得るために様々な方法が開発されている。今回、報告するゼオンメディカル社S-O clip™はバネを使用した牽引法の一つであり、ESDにおける粘膜下層剥離の際に、病変を任意の方向に牽引して適度なカウンタートラクションを得ることを目的としてSakamotoらによって開発された[1)2)]。今回、我々は回盲弁内に一部伸展する大腸腫瘍にゼオンメディカル社S-O clip™を使用してESDを行った2症例を経験したので報告する。

当科での使用手順（figure 1）

1. 周囲切開を適宜行ってから、S-O clip™を粘膜フラップの裏側へ、筋層と水平方向にクリップの脚が向くように留置する。
2. ZEOCLIP®を挿入し、S-O clip™のループ部分にクリップの脚を掛けて、病変対側、スコープ挿入方向と反対側の壁に4-5cmの距離をあけて留置する。

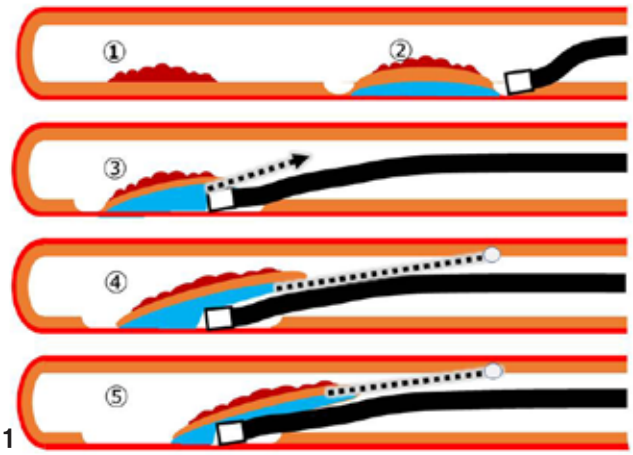

figure 1

3. バネに牽引されたフラップが内視鏡に覆い被さるように位置することで最後まで良好な視野でカウンタートラクションを得ることが可能となる。
4. クリップの固定リング部分を把持鉗子で掴んでクリップごと全て回収している。

症　例　（figure 2）

バウヒン弁上唇から回腸に伸展する径5cm大のLST

a-d：回盲弁上唇から一部、回腸に伸展するLST。

e　：回腸側腫瘍境界に内視鏡によるアプローチが困難であり、まず、肛門側の切開と粘膜下層剥離を進めフラップを作成した段階でS-O clip™を早期に導入した。

f　：残りの粘膜の周囲切開を進めると牽引力によって回腸側の病変が盲腸側にシフトするため、回腸側も容易にアプローチが可能となる。

g　：病変の回腸側の切開及びdeeper cutが終了。

h-i：あとは肛門側から剥離を進めることで容易に一括切除可能となる。

j-k：一括切除後の状態。回盲弁上唇は切除されている。

l　：病理結果は、病変サイズ63×58mm腺腫内癌であり一括完全切除であった。

症　例　（figure 3）

バウヒン弁上・下唇から回腸に伸展する径5cm大のc0Ⅱa+Ⅱc病変

a-b：回盲弁上唇を首座として一部下唇に及ぶ隆起性病変であり、回腸にも伸展がみられる病変。不整な陥凹を有するが、表面構造は腺腫類似であったためESDをおこなった。

c-d：回腸側から切開を開始し、全周切開とdeeper cutを終了した。

e-g：S-O clip™導入。病変の対側、肛門側に約5cm離して固定した。

h　：牽引力によって盲腸側に病変がシフトし、肛門側から容易に剥離を進めることができるようになる。

i　：回腸側の剥離は終了し回腸の開口部が確認できる。

j　：適度なカウンタートラクションとバネ-フラップと筋層の間に内視鏡が固定され、非常良好な視野で剥離が可能となる。

k　：一括切除終了。

l　：高分化型腺癌、病変サイズ60×48mmで粘膜内病変であり治癒切除であった。

s-o clip™

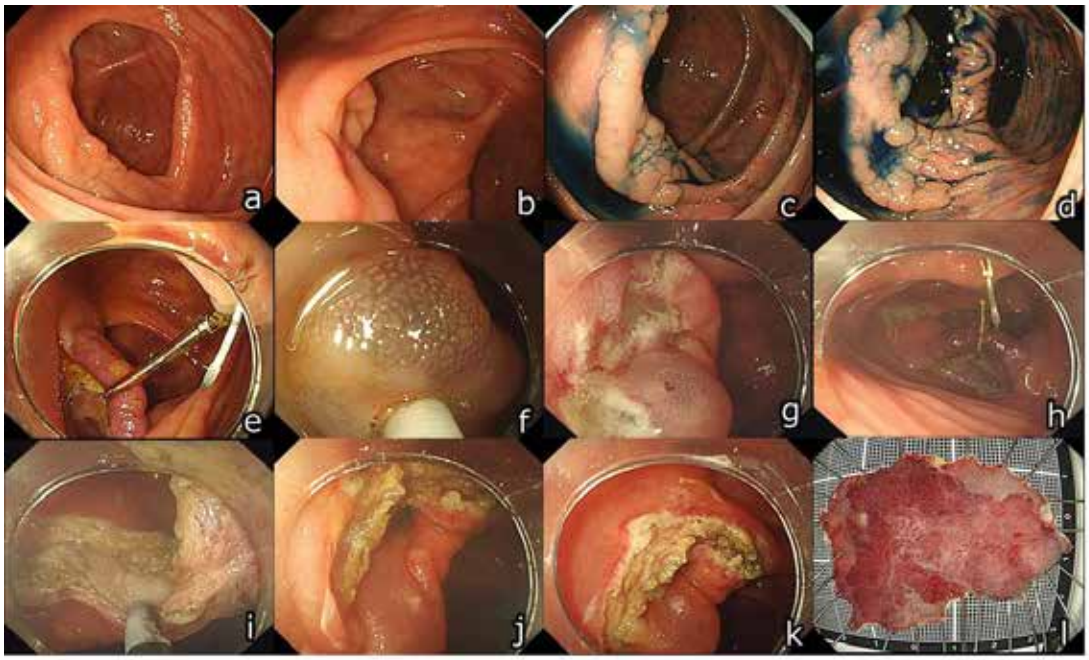

figure 2

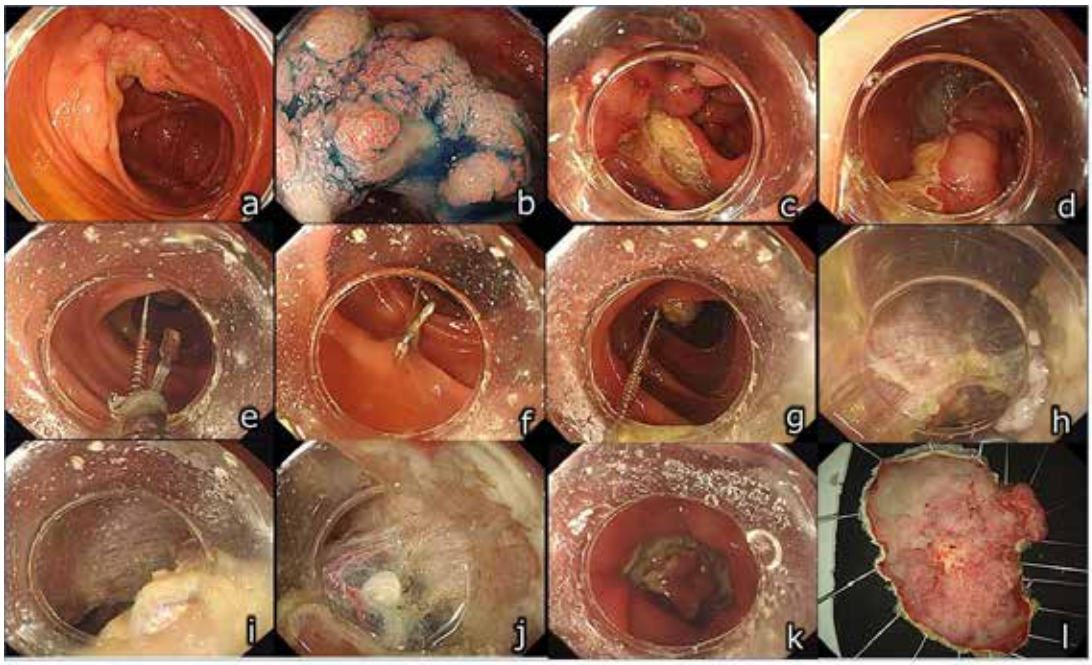

figure 3

コメント

S-O clip™は ZEOCLIP® とバネ及びナイロンループから構成され、内視鏡の鉗子口を通して必要な全てのセッティングが行える(figure 4)。したがって従来の糸付クリップによる牽引法と比較して処置の自由度が高く、任意の方向に牽引力を与えることが可能である。しかし、自由度が高い故に適切な牽引方向については検討された報告はない。我々は、内視鏡の順視方向で、病変の対側かつ肛門側に牽引を行うことを基本としている。本法の最大のメリットは、牽引している粘膜と筋層の間にスコープが固定されることで呼吸性変動を制御できることである。さらに剥離をすすめても病変が内視鏡側に牽引され病変がワーキングスペースからずれにくい。結果として最後まで操作が安定し、効率よくESDを行うことができる。

figure 4

※ ZEOCLIP®及び S-O clip™の使用に際しては、付属の添付文書を必ずお読みいただき、正しくご使用ください。

1)Sakamoto N, Osada T, Shibuya T,et al. Endoscopic submucosal dissection of large colorectal tumors by using a novel spring-action S-O clip for traction (with video). Gastrointest Endosc 2009; 7：1370-4.
2)Ritsuno H, Sakamoto N, Osada T,et al. Prospective clinical trial of traction device-assisted endoscopic submucosal dissection of large superficial colorectal tumors using the S-O clip.Surg Endosc Surg Endosc. 2014；11: 3143-9

製造販売元
ゼオンメディカル株式会社
URL:http://www.zeonmedical.co.jp

XEMEX は日本ゼオン㈱の登録商標です。

Nov.2017
1117000(ZM02)