ZEOSTENT V technical report in Hyogo

≪1 列目≫

右　：兵庫医科大学 消化器内科学 肝胆膵内科
　　塩見 英之 先生

左　：神戸大学大学院医学研究科内科学講座 消化器内科学分野
　　増田 充弘 先生

≪2 列目≫

右　：北播磨総合医療センター
　　家本 孝雄 先生

中央：神戸大学大学院医学研究科内科学講座 消化器内科学分野
　　酒井 新 先生

左　：兵庫医科大学 消化器内科学 肝胆膵内科
　　中野 遼太先生

ゼオンメディカル株式会社

URL：zeonmedical.co.jp

Feb.2023
CRB-KOBE-1 0123010(WV01)

目次

はじめに ・・・・・・3
Ⅰ.「非切除悪性肝門部胆管閉塞に対する内視鏡的マルチステンティング」

Ⅱ. Side-by-side 法による内視鏡的マルチステンティング ・・・・・・4
症例 ・・・・・・5
コメント ・・・・・・6

Ⅲ. Stent-in-stent 法による内視鏡的マルチステンティング ・・・・・・7
症例 ・・・・・・8
コメント ・・・・・・9

Ⅳ. Hybrid 法による内視鏡的マルチステンティング ・・・・・・10
症例 ・・・・・・11
コメント ・・・・・・12

Ⅴ. おわりに ・・・・・・13

はじめに
Ⅰ.「非切除悪性肝門部胆管閉塞に対する内視鏡的マルチステンティング」

塩見 英之 先生
兵庫医科大学 消化器内科学 肝胆膵内科

悪性肝門部胆管閉塞に対するドレナージ法として内視鏡アプローチによる経乳頭的ステント留置術が第一選択とされている。しかし狭窄の形態、ステントの選択、留置部位、留置形態など、様々なバリエーションが存在するため、未だ胆管ステンティングの方法は標準化されていない。非切除症例においては、化学療法の進歩により生存期間の延長が期待できるようになり、長期のステント開存期間が得られる uncovered self-expandable metallic stent（USEMS）が広く使用されている。また肝容積の 50% 以上をドレナージした方が予後良好であると報告されており、肝予備能をできるだけ温存できる、両葉ドレナージが望ましいとされている。

USEMS を用いた両葉ドレナージのステント留置形態には、stent-in-stent（SIS）法と side-by-side（SBS）法の２種類がある。今のところは SIS 法、SBS 法のどちらが最適なステント留置形態であるかはコンセンサスが得られていないが、過去の研究において手技成功率、臨床的奏功率、早期・晩期偶発症、ステント開存期間において同等であったと報告されており、術者の好みや施設の状況に応じて選択されているのが現状である。さらに最近では SIS 法と SBS 法を組み合わせて 3 本以上の SEMS を留置する hybrid 法も報告されており、新たな内視鏡的マルチステンティング法として注目されている。

従来、内視鏡的マルチステンティングは難易度の高い手技であったが、SEMS の構造の工夫やデリバリーシステムの細径化により比較的容易になりつつある。本稿では、兵庫県を代表する high volume center より非切除悪性肝門部胆管閉塞に対して、5.4Fr の超細径デリバリーシステムを有するレーザーカット型 USEMS『ゼオステント V』を用いたマルチステンティングについて手技のコツも踏まえて紹介いただく。

Ⅱ．Side-by-side 法による内視鏡的マルチステンティング

酒井 新 先生
神戸大学大学院医学研究科内科学講座 消化器内科学分野

はじめに

胆道癌は一般に予後が悪く、外科手術でしか根治が期待できないため、まず外科切除が可能かどうかを慎重に判断する必要がある。肝門部領域胆管癌、胆嚢癌を含む Bp 領域の胆道癌の術前の ERCP は、手術適応および術式の決定において極めて重要である[1)]。肝切除を伴う胆道癌手術の場合、肝切除術式によって胆管切離限界点が決まっており、内視鏡医はこれを十分理解して ERCP を行う必要がある。ERCP を行う前に外科医と協議し、造影 CT や EUS の所見を元に術式の推定を行ったうえで、胆管造影、IDUS、経口胆道鏡、マッピング生検にて、予定術式の残肝胆管の腫瘍進展、乳頭側への腫瘍進展、門脈や肝動脈への浸潤を中心に評価する。初回の胆道ドレナージは、予定術式の残肝胆管への ENBD 留置を原則としている。精査の結果、非切除となった場合は両葉ドレナージを行うことが多い。その場合、抜去や交換が可能な糸付きインサイドステントを第一選択としているが、短期間でステント閉塞を来す場合などでは uncovered type の SEMS（USEMS）を留置している。

USEMS による両葉ドレナージの方法には stent in stent（SIS）法と side by side（SBS）法がある。ステントのメッシュを通して 2 本目の SEMS を留置する必要のある SIS 法と比べると、ステントを並列に留置する SBS 法は、手技的に簡便であることが利点である。また、SBS 法の re-intervention は、すでに留置されている SEMS に選択的にガイドワイヤーが挿入できさえすれば比較的容易である。両留置法に特徴的な偶発症の報告はされておらず、明確な選択基準はないが、SBS 法は並列留置による胆管過拡張の懸念があり、胆管径が細い場合には適していないと考えられる[2)]。両留置法の優劣について、これまでに 7 報の比較試験と 1 報のメタ解析論文[3)]が発表されている。メタ解析論文では SIS 法のほうが技術的成功率と早期偶発症の観点で優れていて、SBS 法のほうがステント開存期間に優れていると結論づけられている。しかしランダム化比較試験は少数例の 1 報[4)]のみであるため、今後の大規模比較試験の結果が待たれる。

症例

70 歳代男性。右季肋部痛を主訴に前医で精査したところ、胆嚢癌、肝浸潤が疑われ、当院に転院となった。精査の結果、胆嚢癌は横行結腸、十二指腸にも浸潤しており、全身状態不良で Best Supportive Care の方針となった。胆嚢癌による閉塞性黄疸に対して、内視鏡的胆道ドレナージ目的で ERCP を行った。十二指腸鏡は TJF-Q290V（オリンパスメディカルシステムズ社製）を使用し、ERCP カテーテル（MTW 社製）で胆管造影を行うと、左右肝管合流部に狭窄をみとめたため、両葉ドレナージを行うこととした（図 1）。

B2 および B8 に 0.025inch の Visiglide2 ガイドワイヤー（オリンパスメディカルシステムズ社製）を留置し（図 2）、次に B2（図 3）、B8（図 4）の順にゼオステント V（8mm × 8cm）を挿入した。屈曲の強い B2 からステントを展開し (図 5)、続いて B2 のステント下端とできるだけ揃うように B8 のステントを展開した（図 6）。術後偶発症なく、良好な減黄が得られた。

図 1　ERCP 画像

左右肝管合流部に狭窄をみとめた。

図 2

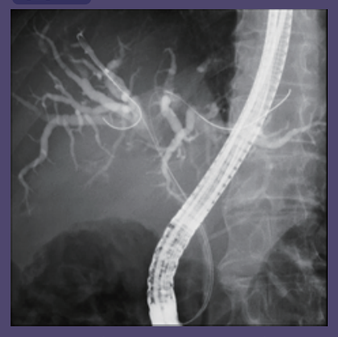

B2 および B8 にそれぞれガイドワイヤーを留置した。

図 3

B2 にゼオステント V のデリバリーを留置した。

図 4

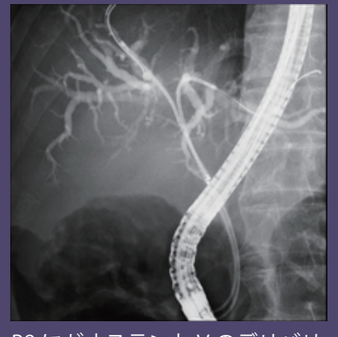

B8 にゼオステント V のデリバリーを留置した。

図 5

胆管の屈曲の強い B2 からゼオステント V のステントを展開した。

図 6

B2 のステントの下端と揃うように B8 のステントを展開した。

コメント

8Fr 以上のデリバリーシステムを有する金属ステントの場合、SBS 法においても 1 本ずつデリバリーを挿入し、ステントを展開する必要があった。その場合、2 本目のデリバリーが 1 本目のステントに引っかかって、1 本目のステントの位置がずれたり、2 本目のデリバリーが目的の胆管枝まで進まなかったりすることも少なくない。ゼオステント V は 5.4Fr と細径のデリバリーシステムを有しており、内視鏡チャネル内に 2 本同時に挿入することができるため、一期的に安全かつ確実に 2 本のステントを留置することが可能となっている。SBS 法の場合、re-intervention を容易にするために、2 本のステント下端ができるだけ揃うように留置することがポイントであるが、レーザーカット型ステントであるゼオステント V はショートニングがないため、この点において、SBS 法に適したステントであると考えられる。

V．参考文献

1) Kondo S, Takada T, Miyazaki M et al. Guidelines for the management of biliary tract and ampullary carcinomas : surgical treatment. J Hepatobiliary Pancreat Surg 2008; 15: 41-54

2) 潟沼 朗生、金　俊文、林　毅ら　切除不能例の胆道ドレナージ法 - 内視鏡的胆管ステンティングを中心に 胆道 2020 34 巻 5 号 913-920

3) Chen L, Gao GM, Li DL, et al. Side-by-side versus stent-in-stent bilateral stenting for malignant hilar biliary obstruction: a meta-analysis. Wideochir Inne Tech Maloinwazyjne. 2022; 17: 279-288

4) Lee TH, Moon JH, Choi JH, et al. Prospective comparison of endoscopic bilateral stent-in-stent versus stent-by-stent deployment for inoperable advanced malignant hilar biliary stricture. Gastro Intest Endosc. 2019; 90: 222-230

Ⅲ．Stent-in-stent 法による内視鏡的マルチステンティング

家本 孝雄 先生
北播磨総合医療センター

はじめに

非切除悪性肝門部胆管閉塞のドレナージでは、plastic stent（PS）と uncovered self-expandable metallic stent（USEMS）の胆管閉塞症状の再発（recurrent biliary obstruction：RBO）までの期間（time to RBO：TRBO）を比較したランダム化試験があり、USEMS の TRBO が有意に長かったと報告されている[1～3]。USEMS の方がステント閉塞率が低く、全入院期間が短いといったエビデンスが数多く得られていることから、本邦のガイドラインでは USEMS 留置が推奨されている[4]。ただし、USEMS 留置の場合に片葉あるいは両葉ドレナージを行うか、両葉ドレナージの際に stent-in-stent（SIS）法や side-by-side（SBS）法のいずれかを選択すべきかについては統一のコンセンサスが得られていない。近年は肝体積が 50%以上のドレナージを行った方が予後良好であるとする報告[5]があり、当院では特に SIS 法による両葉ドレナージを第一選択としている。また RBO に対しても USEMS 追加留置による re-intervention を積極的に行っている。

SIS 法は Bismuth 分類 type II 以上かつ予後 3 ヶ月以上が見込まれる悪性肝門部胆管閉塞症例が良い適応となり、総胆管径の細い症例においても 2 本の stent 留置が可能であり閉塞以外の偶発症が少ないことが利点である。
ただし、stent 留置の順番には注意が必要であり、SBS 法に比べ 2 本目の留置が難しいこと、re-intervention 時の stent メッシュ間隙の通過が難しいことが欠点である。

症例

76 歳　男性。非切除肝門部領域胆管癌の診断で、USEMS（他社製）を SIS 法で留置した。4 ヶ月後に腫瘍増大に伴う十二指腸狭窄、ingrowth による SEMS 閉塞を来した。十二指腸狭窄に対して消化管 SEMS を留置（図 1）した後に、再度 SIS 法でゼオステント V を留置する方針とした。

TJF260V（OLYMPUS 社）を使用し造影カテーテルによる胆管造影で、ingrowth と思われる胆管狭窄を認めた（図 2）。続いて 0.025 inch. ガイドワイヤー (Visiglide2；OLYMPUS 社 ,EndoSelector；BostonScientific 社）を既存の SEMS のメッシュ間隙を通して左右胆管に留置した（図 3）。まずは左葉にステントデリバリーを挿入（図 4）、抵抗なく容易に通過可能でゼオステント V（ 10mm × 8cm ）を展開した。続いて左葉に留置した SEMS のメッシュ間隙を通じてガイドワイヤーを右葉前区域に誘導後、ステントデリバリーを挿入（図 5）、こちらも抵抗なく通過しゼオステント V（ 10mm × 8cm ）を展開した。両葉ステント留置後、良好な造影剤の排出を確認した（図 6）。

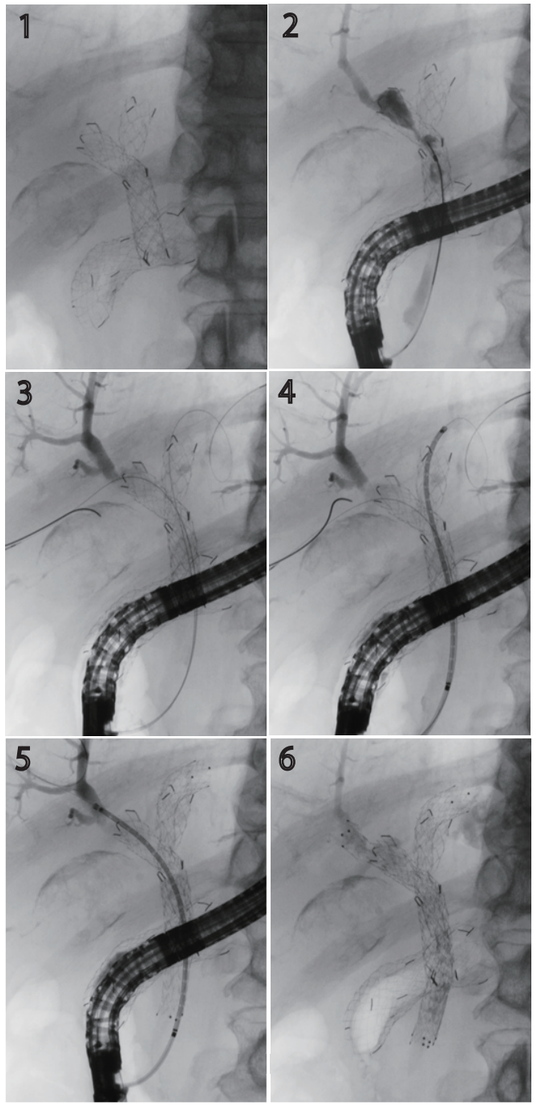

図の解説

図 1：非切除肝門部領域胆管癌症例に対する USEMS（他社製、SIS 法）留置後。腫瘍増大に伴う十二指腸狭窄に対して消化管 SEMS を留置した。

図 2：造影カテーテルによる胆管造影で、ingrowth と思われる胆管狭窄を認めた。

図 3：２本の 0.025 inch. ガイドワイヤーを既存の SEMS のメッシュ間隙を通して、それぞれ左右胆管に留置した。

図 4：まずは左葉にステントデリバリーを挿入した。抵抗なく容易に通過可能でゼオステント V（ 10mm × 8cm ）を展開した。

図 5：続いて SEMS のメッシュ間隙を通じてガイドワイヤーを右葉前区域に誘導後、ステントデリバリーを挿入した。こちらも抵抗なく通過しゼオステント V（ 10mm × 8cm ）を展開した。

図 6：両葉ステント留置後、良好な造影剤の排出を確認した。

コメント

近年は化学療法の進歩のため、非切除悪性肝門部領域胆管閉塞症例でも長期生存する場合があり、re-intervention を行う機会が増えている。両葉ドレナージのための SEMS 留置方法として、先行留置した SEMS のメッシュ間隙を通過させ対側に２本目の SEMS を留置する SIS 法がある。以前は８Fr 以上の径を有するステントデリバリーが多く、SEMS のメッシュ間隙通過の際にバルーン拡張術を要し、手技時間の延長を余儀なくされていた。当院では現在までに 15 例に対して SIS 法でゼオステント V を留置しており、このうち 11 例が re-intervention 例であったが、全例で目的胆管に SEMS を留置可能であった。ゼオステント V はステントデリバリー径が 5.4Fr と細径で、良好な追従性と強い pushability を有しているため、初回留置例のみならず re-intervention 症例における SIS 法においても有用と考えられた。

参考文献

1) Wagner HJ, Knyrim K, Vakil N, Klose KJ. Plastic endoprostheses versus metal stents in the palliative treatment of malignant hilar biliary obstruction. A prospective and randomized trial. Endoscopy 1993; 25: 213-218.

2) Sangchan A, Kongkasame W, Pugkhem A, Jenwitheesuk K, Mairiang P. Efficacy of metal and plastic stents in unresectable complex hilar cholangiocarcinoma: a randomized controlled trial. Gastrointest Endosc 2012; 76: 93-99.

3) Mukai T, Yasuda I, Nakashima M, Doi S, Iwashita T, Iwata K, et al. Metallic stents are more efficacious than plastic stents in unresectable malignant hilar biliary strictures: a randomized controlled trial. J Hepatobiliary Pancreat Sci 2013; 20: 214-222.

4) 胆道癌診療ガイドライン改訂第 3 版（2019 年）. 日本肝胆膵外科学会　胆道癌診療ガイドライン作成委員会編 : エビデンスに基づいた胆道癌診療ガイドライン改訂第 3 版 . 東京：医学図書出版 , 2019

5) Vienne A, Hobeika E, Gouya H, et al. Prediction of drainage effectiveness during endoscopic stenting of malignant hilar strictures: the role of liver volume assessment. Gastrointest Endosc 2010; 72: 728-735.

Ⅳ．Hybrid 法による内視鏡的マルチステンティング

中野 遼太 先生
兵庫医科大学 消化器内科学 肝胆膵内科

はじめに

化学療法の進歩により予後が延長するとともに、切除不能悪性胆道狭窄に対して、適切な胆道ドレナージ治療が必須となってくるが、ドレナージ方法については、腫瘍因子 (進展範囲、胆管走行) や患者因子 (治療方針、予後) を総合的に判断する必要がある。切除不能肝門部領域胆管癌の多くは Bismuth Ⅲ型、もしくはⅣ型であり左右肝管は腫瘍により泣き別れとなっているケースが多いが、肝容積の 50% 以上のドレナージを施行した方が生存期間、ステント開存期間共に有意に長かったという報告 1) や、ランダム化比較試験による両葉ドレナージの有用性の報告 2) から、当院では主に両葉ドレナージを選択している。肝門部領域に用いる胆管ステントについては、末梢胆管枝の閉塞リスクから、uncovered self-expandable metallic stent (USEMS) が用いられることが一般的であり、プラスチックステントと比較し開存期間が長い一方、抜去不可能であることがデメリットである。そのため当院では、局所進行切除不能症例のうち、conversion surgery や放射線治療・粒子線治療を考慮している症例は原則として、inside stent の複数本留置を行なっている。

SEMS を両葉に留置する場合の留置方法については、stent-in-stent（SIS）法と、side-by-side（SBS）法が知られているが、留置方法の優劣については明らかにはなっていない。近年、5.4Fr の細径ステントデリバリーシステムが開発された。内視鏡の鉗子口から同時に 2 本のデリバリーシステムを挿入することが可能となったことで、3 本以上のステント留置を必要とする症例に対して、SIS 法と SBS 法を組み合わせた、Hybrid 法の有用性が報告されている 3)。具体的な留置方法としては、1 ステップ目で、SBS 法で右後区域枝と左肝内胆管に USEMS を同時留置し、2 ステップ目で、右後区域のステントのメッシュ間隙を通して SIS 法で右前区域枝に USEMS を留置する方法である。しかし当院では、SBS 法でのステント展開後に、3 本目のデリバリーシステムが SIS 法で留置困難であった症例を経験したため、新たな方法として左肝内胆管と右後区域枝にデリバリーシステムを同時に挿入した状態で、1 ステップ目にまず右後区域枝の USEMS を展開し、引き続き SIS 法で右前区域枝に USEMS を留置した後、2 ステップ目に SBS 法で左肝内胆管の USEMS を展開する Hybrid 法を行なっており、遠位胆管が細い症例において特に有効であると考えている。

症例

70 歳代、男性。切除不能肝門部領域胆管癌の診断により、化学療法を予定され、胆道ドレナージ目的で ERCP を施行した。術前画像評価では、Bismuth Ⅳ型の 3 枝泣き別れであったため、広範囲ドレナージを目的に、Hybrid 法にてゼオステント V を 3 本留置する方針とした。右前区域、右後区域、左肝内胆管の 3 枝に 0.025inch ガイドワイヤー（Visiglide2, Olympus 社、J-WIRE Prologue, J-MIT 社、EndoSelector, Boston scientific 社）を留置し（図 1）、右後区域と左肝内胆管に、ゼオステント V のデリバリーシステムを同時に挿入した（図 2）。右後区域のステントを展開したのちに、前区域に留置したガイドワイヤーをメルクマールとして、ダブルルーメンカテーテルを用いて、後区域に展開したステント内のメッシュ間隙を通して、右前区域枝にガイドワイヤーを誘導した。次に、右前区域への造影カテーテルの追従を試みるも、メッシュ間隙で引っかかり通過不可能であった（図 3）。そこでゼオステント V に交換し、追従させてみたところ、メッシュ間隙を容易に通過することができたため（図 4）、そのまま SIS 法にてステントを展開した (図 5)。最後に、左肝内胆管に挿入していたステントを、SBS 法にて展開し（図 6）、hybrid 法を用いた 3 枝への USEMS 留置を完了した。内視鏡スコープは、TJF-Q290V (Olympus 社) を使用した。

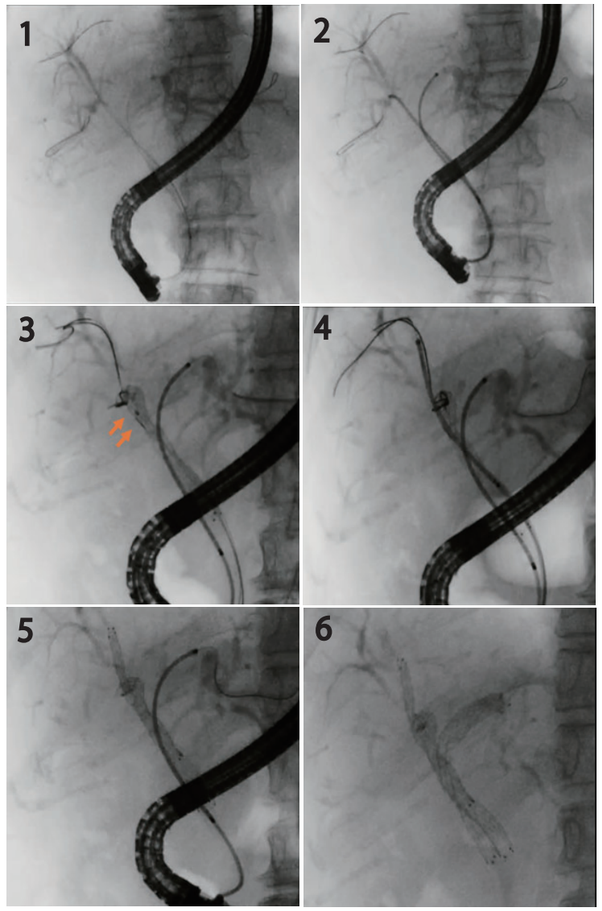

図の解説

図 1：Bismuth Ⅳ型の 3 枝泣き別れ病変に対し、右前区域、右後区域、左肝内胆管の 3 枝に 0 .025inch のガイドワイヤーを留置した。

図 2：右後区域と左肝内胆管に、ゼオステント V のデリバリーシステムを同時に挿入した。

図 3：右後区域から右前区域の順に SIS 法にてステント留置を試みた。しかし展開した右後区域のステント内を通じて右前区域へ造影カテーテルを誘導することが困難であった (→)。

図 4：そこでゼオステント V に交換し、右前区域へ追従させてみたところ、右後区域のメッシュ間隙を容易に通過することができた。

図 5 ：右後区域と右前区域に対し、SIS 法を用いてステント展開を行った。

図 6：最後に、左肝内胆管に挿入したステントを、SBS 法で展開し、hybrid 法を用いた 3 枝への USEMS 留置を完了した。

コメント

ゼオステント V はレーザーカットタイプの SEMS であり、短縮を見込んだステント長の選択を考慮しなくて良いため、留置が非常に簡便である。また、5.4Fr という細径デリバリーシステムを採用しており、鉗子口に同時に 2 本挿入することができるため、SBS 法を行う上で非常にメリットが大きい。また、デリバリーシステムの先端がテーパーしており、0.025inch のガイドワイヤーとの段差がないため、非常に突破性が高く、本症例の様に、造影カテーテルが通過しないメッシュ間隙も、容易に通過することができる。その点では、SIS 法にも非常に適していると言える。本症例では、hybrid 法を用いて USEMS を 3 本留置することが可能であり、細径デリバリーシステムと高い突破性を併せ持つ、ゼオステント V が非常に有用であった症例と考える。

参考文献

1) Takahashi E, Fukasawa M, Sato T, Takano S, Kadokura M, Shindo H, et al. Biliary drainage strategy of unresectable malignant hilar strictures by computed tomography volumetry. World J Gastroenterol. 2015;21:4946-53. https://doi.org/10.3748/wjg.v21.i16.4946.

2) Lee TH, Kim TH, Moon JH, Lee SH, Choi HJ, Hwangbo Y, et al. Bilateral versus unilateral placement of metal stents for inoperable high-grade malignant hilar biliary strictures: a multicenter, prospective, randomized study (with video). Gastrointest Endosc. 2017;86:817-27. https://doi.org/10.1016/j.gie.2017.04.037.

3) Maruki Y, Hijioka S, Wu SYS, Ohba A, Nagashio Y, Kondo S, et al. Novel endoscopic technique for trisegment drainage in patients with unresectable hilar malignant biliary strictures (with video). Gastrointest Endosc. 2020;92:763-69. https://doi.org/10.1016/j.gie.2020.03.003.

V．おわりに

増田 充弘 先生

神戸大学大学院医学研究科内科学講座 消化器内科学分野

悪性肝門部胆管狭窄に対するステンティングは、その解剖学的な複雑さから留置方法に一定のコンセンサスがなく、また、re-intervention も困難を極めることが多いために、初回留置時より re-intervention を意識したステント留置が必須である。本稿では、関西の新進気鋭の若手の 3 名のエキスパートの先生に side-by-side 法（神戸大学　酒井新先生）、stent-in-stent 法（北播磨総合医療センター　家本孝雄先生）、hybrid 法（兵庫医科大学　中野遼太先生）について概説いただいた。ゼオステント V は細径デリバリーでショートニングの少ないレーザーカットタイプで、いずれの方法を用いる際にも非常に使いやすいステントである。悪性肝門部胆管狭窄に対するステンティングは未だ多くの課題を抱えているが、この 3 名の先生が最適のステント留置方法を今後も発信し、一定のコンセンサスが得られてゆくものと思われる。本稿作成にあたり、ご協力をいただきましたゼオンメディカル株式会社に深謝いたします。

■販売名:ゼオステント V
■特定保険医療材料請求分類:「胆道ステントセット　自動装着システム付　永久留置型　カバーなしの一部」
■承認番号:22900BZX00237000