XEMEX

CASE REPORT

体格の大きな患者へIABPショートバルーン40mLが有効であった症例

名古屋ハートセンター　循環器内科医長　村田　朗　先生

診療技術部長　臨床工学技士長　山口　敏和　先生

製品コンセプト

腹部大動脈の造影 CT を施行した患者の鎖骨下から腎動脈までの距離（図 1-①）、下行大動脈（図 1-②）・横隔膜下大動脈（図 1-③）・腹部大動脈〈腎動脈下〉（図 1-④）の内径を測定した結果、腎動脈下で血管径が細くなる傾向にあり、約 3 割に石灰化や内膜肥厚が観られた。この結果から、石灰化病変との接触を避け補助効果の向上を図るバルーン形状を設計した。

患者背景

56 歳男性。身長 172 ㎝　体重 110Kg。

1 週間前より労作時胸痛あり、朝 9 時から持続する強い胸痛を認め 11 時 40 分救急車で来院。緊急 CAG にて右冠動脈中間部での閉塞を認め引き続き primary PCI となった。ワイヤー通過、血栓吸引後に再灌流障害に伴う血圧低下と徐脈を認めたためテンポラリーペーシングを併用し手技を続行した。遠位部保護を併用しバルーン拡張を経て薬剤溶出ステントを 1 本留置し血行再建に成功した。血圧低下が遷延し、最終造影での TIMI フローが若干悪かったため、血行動態の維持と、冠血流の改善を期待して IABP ショートバルーンを留置して CCU に帰室した。その後の経過は良好で翌日 IABP を抜去し回復に向かった。

結果・考察

IABP の補助効果を大きくするには、心臓の近くでパンピングし続ける必要があり、バルーンリークを低減するために、腎動脈周辺の石灰化病変に接触しにくいバルーン形状であることが求められる。当 IABP は、バルーンのショート化と太径化によって、高い補助効果とバルーンリーク低減の両立が図られている。

一方で、バルーンを太径化することで、血流によるバルーンの押し下げが強くなり、経時でのバルーン下がりが発生し、初期留置位置を保てなくなる懸念がある。当 IABP では、高剛性のシャフトを採用し、留置期間中も初期留置位置を保つことができる設計となっている。本症例のようにバルーン長のショート化で得られる高い補助効果とバルーンリーク低減を両立することが出来ている。

また、従来は低身長でバルーンが腎動脈にかかっていた患者にも、バルーン長のショート化によって腎動脈にバルーンがかかりにくく、より大きな容量を選択できる可能性が広がるなど、当 IABP は臨床上で大きな補助効果が期待できることが示唆された。

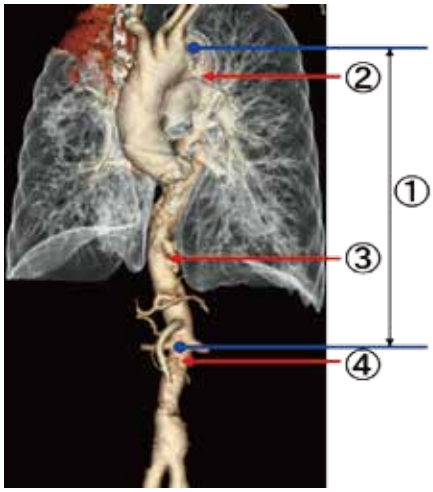

図 1　　JCHO 北海道病院資料より

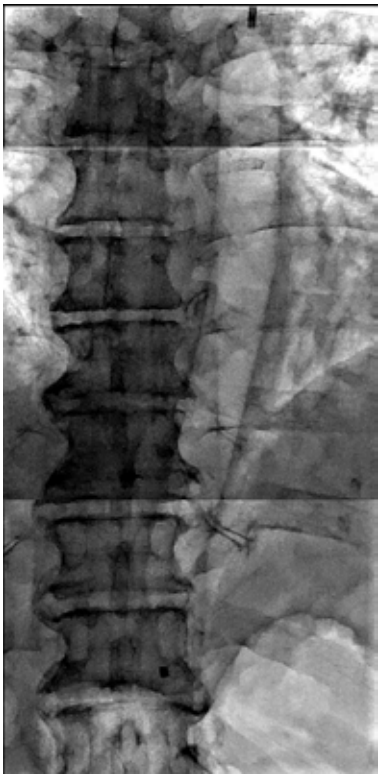

留置画像

計測結果

	男性	女性	Total
人数(名)	60	40	100
平均年齢(歳)	66.5	72.6	68.5
平均身長(cm)	163.2	148.5	157.5
①左鎖骨下～腎動脈下(mm)	231.6	211.0	224.9
②下行大動脈～短径(mm)	25.3	23.2	24.6
③横隔膜下大動脈短径(mm)	22.6	21.2	22.2
④腎動脈下動脈短径(mm)	17.1	14.0	15.9

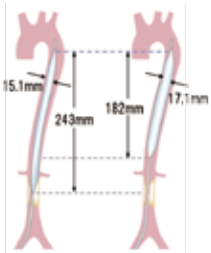

バルーンプラス 40mL　　バルーンプラス ショートバルーン 40mL

製造販売元
ゼオンメディカル株式会社
URL:http://www.zeonmedical.co.jp

XEMEX は日本ゼオン㈱の登録商標です。

1117000（ZM02）