crusher Catheter
for endoscopic biliary lithotripsy

XEMEX

CASE STUDY

シングルバルーン内視鏡下による ゼメックスクラッシャーカテーテル（LBGT-7425S/有効長2500mm）の使用報告

東京医科大学　消化器内科
石井　健太郎先生

東京医科大学　消化器内科
糸井　隆夫先生

はじめに

胃切除後、特にRoux-en-Y再建症例に対する十二指腸乳頭部へのアプローチは進入経路の長さやループの形成、また腸管吻合部における急峻な分岐角や術後癒着の影響から通常困難な場合が多い。近年登場したダブルバルーン内視鏡（Double Balloon Endoscopy：DBE）やシングルバルーン内視鏡（Single Balloon Endoscopy：SBE）はこのような挿入困難例においても積極的に活用されるようになり、良好な成績が報告されてきている。Roux-en-Y再建症例に対する内視鏡的治療は侵襲性の低さや治療期間の短さなど有意な点が多く、今後この分野の需要はさらに高くなることが予想される。ただ現在のところ、乳頭処置成功率は未だ十分とは言えない。その大きな理由として有効長2000mmのスコープに使用できる処置具の種類の限界が挙げられる。

今回紹介するゼメックスクラッシャーカテーテル（LBGT-7425S ゼオンメディカル株式会社）は2500mmの有効長を有し、現在市販されるSBEに使用可能な唯一の砕石具である。

症　例

症例は62歳の男性。42歳時に胃カルチノイドのため胃全摘出術を受けRoux-en-Y法にて腸管再建された。その後、経過観察中に総胆管結石を指摘され胆管炎発症し入院となった。胆管炎は保存的治療にて軽快したが再燃が予想されたためSBEを用いた内視鏡的結石除去術を施行することになった。挿入は再建腸管が比較的長くまた癒着もあり困難であったが乳頭部到達は可能であった。またループ解除は癒着のため不可能であったが乳頭正面視は良好であった。SBEを使用し直接胆管造影を行うと胆管径は20mmに拡張し内部に最大17mmの結石が5つ程認められた（図1）。

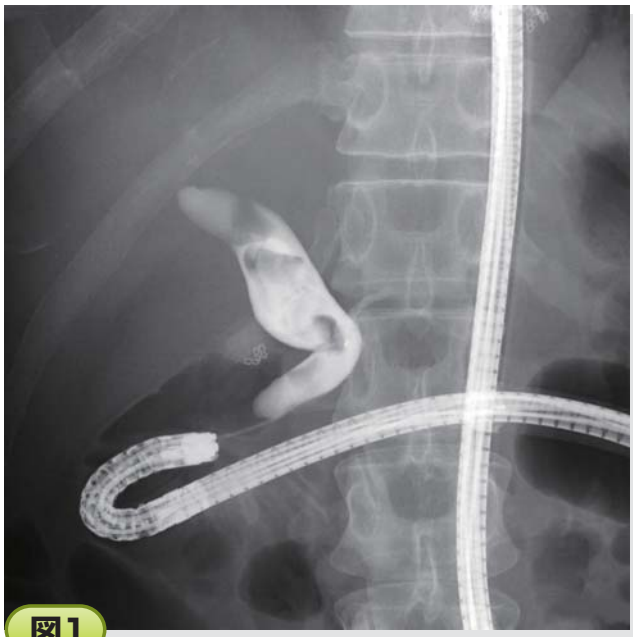

図1

crusher Catheter
for endoscopic biliary lithotripsy

ガイドワイヤーを使用して深部挿管可能となり、ガイドワイヤーを軸に針状ナイフを使用しプレカットを行った。その後、有効長2400mmの消化管拡張用バルーン（CRE Balloon 12-15mm Boston Scientific Japan）を使用し乳頭拡張を行った。結石の大きさから砕石用バスケットカテーテルが必要と考えられ2500mmの有効長を有するゼメックスクラッシャーカテーテル（LBGT-7425S）を挿入し、砕石を行いながら除石を行った（図2、3、4）。最後は残石がないことを確認し終了した。
術後合併症なく処置後2日後には退院となった。その後胆管炎および結石の再発は認めていない。

図2

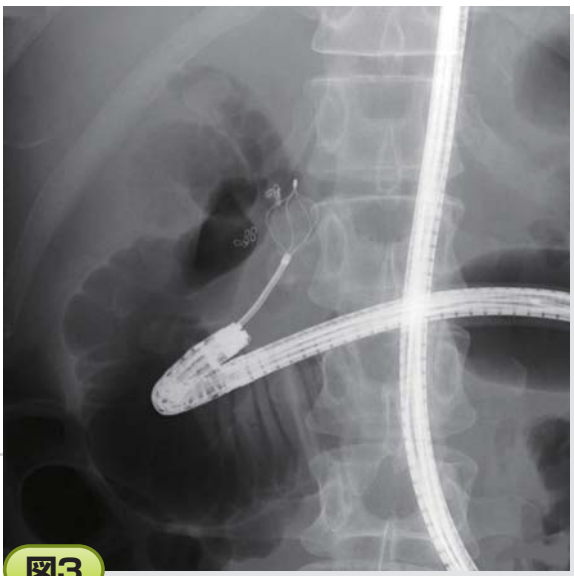

図3

コメント

SBEを使用した胆膵内視鏡治療には乳頭到達後汎用上部消化管内視鏡に入れ換えて行う方法もあるが、入れ換えた後、有効な乳頭正面視が困難になってしまう場合や、ループ解除ができないことから長さが足りず汎用上部消化管内視鏡に交換できない症例などもあり、SBEで直接乳頭処置を行えることの意義は高い。またゼメックスクラッシャーカテーテル（LBGT-7425S）の有効な点として憩室の有無などにより乳頭正面視が困難な症例にガイドワイヤーを使用し処置できることが挙げられる。

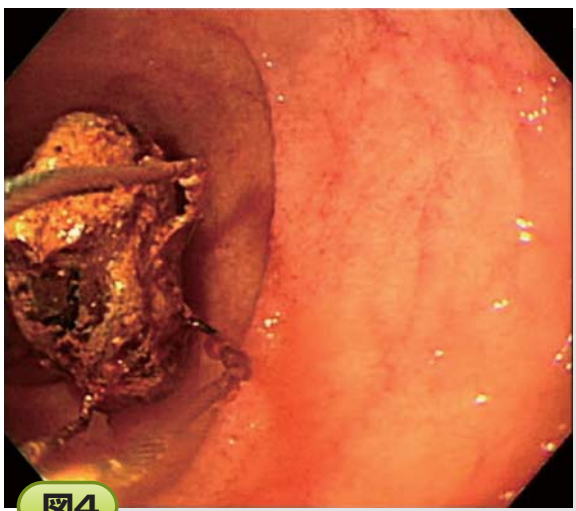

図4

製造販売元
ゼオンメディカル株式会社
URL:http://www.zeonmedical.co.jp

販売代理店

1117000（ZM02）