CASE REPORT 06

ゼメックス クラッシャーカテーテル M タイコ小型6線を用いた胆管結石治療のメリット

金沢大学　消化器内科
鷹取　元 先生

はじめに

胆管結石の内視鏡治療は多くの消化器内視鏡医によって日々行われ、結石除去にはバスケットやクラッシャー、バルーンカテーテルなど、非常に多くのデバイスの中から、状況に合わせて、また術者にとって使い易いものが選択される。小結石においてはバスケットカテーテルが頻用されるが、状況によっては結石を把持した状態で嵌頓するリスクが少なからず存在する。一方でクラッシャーカテーテルは結石を破砕する能力を有するが、ハンドルの取り付けが必要で、概して大きなサイズであるため取り回しがやや難しい。

ゼメックス クラッシャーカテーテル M タイコ小型６線は従来のタイコ６線クラッシャーよりも小型で（写真①）、キャッチ用とはなるがハンドルが最初から装着されている。やわらかい結石の場合はこのハンドルで砕石が可能なこともあるが、必要に応じてクラッシャーハンドルに付け替えることで、キャッチ時のバスケットの扱いやすさとクラッシャーとしても使用可能であるメリットを有するデバイスと思われる。実際に使用して感じた特性について解説したい。

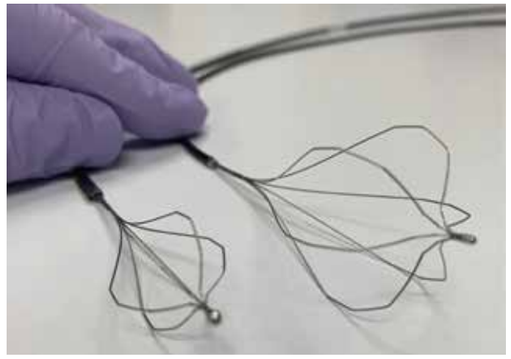

写真①

症 例 3

肝左葉切除・胆嚢摘出後の多数の結石症例（写真⑦）。総胆管は右に偏位・変形し、総胆管径も太めだが、タイコ小型６線は胆管壁に沿ってよくフィットし、５回の掻き出しで遺残なくすべての結石を除去し得た（写真⑧）。またタイコ小型６線による胆管造影は良好であり、造影のためにカテーテルを入れ替える手間を省くことができた（写真⑨）。

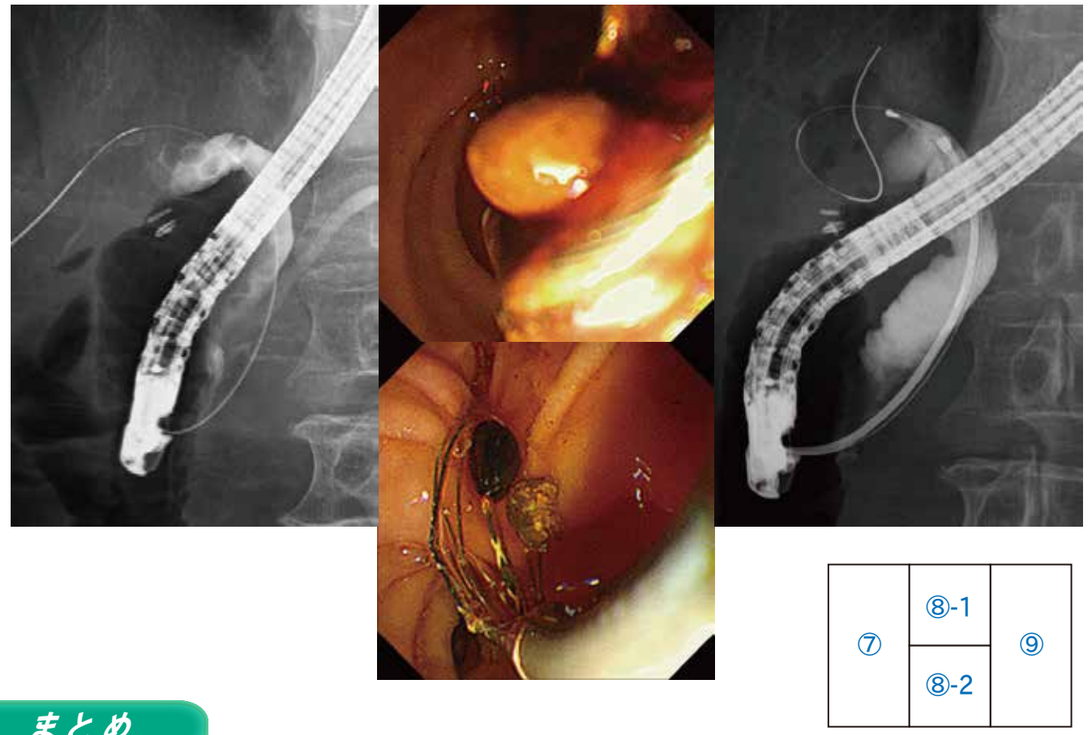

まとめ

ゼメックス クラッシャーカテーテル M タイコ小型６線は、既存のクラッシャーカテーテルと比べ一回り小さなサイズ感やハンドルがついた便利さに加えて、スムーズな展開や回転、そして大小様々な結石をキャッチする能力も非常に高い。自験例ではスピーディーに結石除去を完遂できた。特に乳頭を大きく切開できない傍乳頭憩室例や、抗血小板薬・抗凝固薬服用例などにおいては、砕石できるというメリットを有する。胆管結石症例は超高齢者や重篤な疾患の合併など、全身状態があまりよくない症例も多く、トラブルのないスムースな治療完遂のために有用なデバイスと考えられた。

■販売名：ゼメックス クラッシャーカテーテルM
■特定保険医療材料分野名及び機能区分：「胆道結石除去用カテーテルセット　(4)砕石用バスケットカテーテル　①全ディスポーザブル型」
■認証番号：226ABBZX00109000

製造販売元
ゼオンメディカル株式会社
URL:http://www.zeonmedical.co.jp

XEMEX は日本ゼオン㈱の登録商標です。

Apr. 2021
0421010(WV01)

症 例 1

胆嚢摘出術後の総胆管結石症例。傍乳頭憩室があり、十分な乳頭切開 (EST) は困難である（写真②）。タイコ小型６線を結石肝門側に運び展開、十二指腸側に引くと一度で除去できた（写真③、④）。結石がやわらかく破砕する必要はなかったが、乳頭を大きく切開できない場合にもいざとなれば砕石できることから、不安なく処置できた。

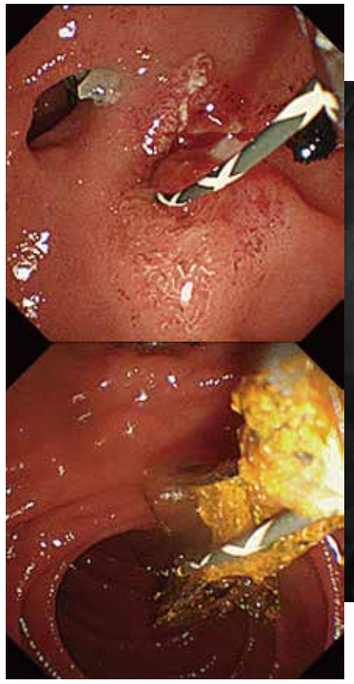

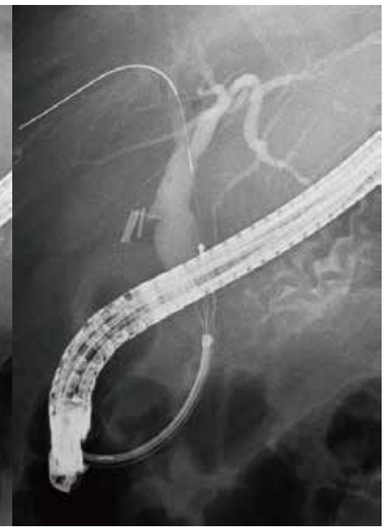

②	③-1	③-2
④		

症 例 2

左肝管にはまったように存在する結石（写真⑤）。肝内に迷入させないよう透視台をややヘッドアップし、タイコ小型６線を右肝管で展開してから結石をおさめて除去した（写真⑥）。細長い形状の結石だが、こぼれることなく１回の操作で除去できた。

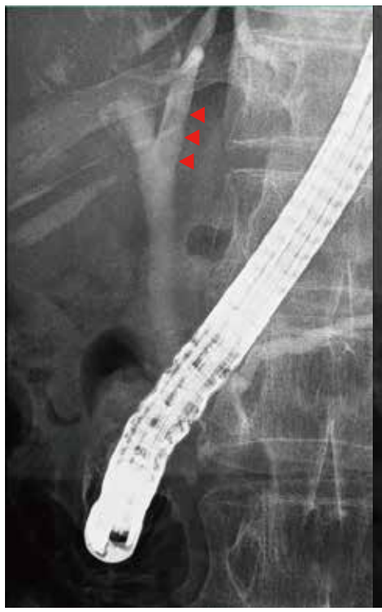

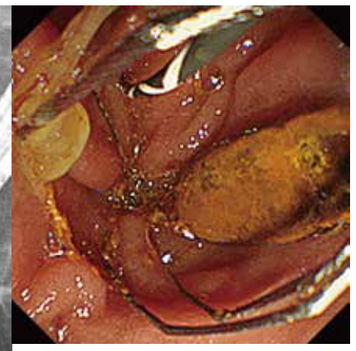

⑤-1	⑤-2	⑥